# CIERRE PERCUTÁNEO DE FÍSTULA CORONARIO-PULMONAR CON PLUG MICROVASCULAR

# PERCUTANEOUS CLOSURE OF CORONARY ARTERY TO PULMONARY ARTERY FISTULA WITH MICROVASCULAR PLUG

MARISOL ALEGRE[1], RODRIGO CARRIÓN[2]

## RESUMEN

Las fístulas coronarias (FC) son malformaciones poco frecuentes que en la mayoría de los casos cursan asintomáticas y se diagnostican de manera incidental; o bien pueden generar manifestaciones clínicas, dentro de las cuales el dolor precordial secundario a isquemia miocárdica o insuficiencia cardíaca son las más frecuentes. En la actualidad, no se cuenta con evidencia de alta calidad más allá de pequeñas series de casos para guiar su tratamiento, y se recomienda el cierre cuando se trata de FC sintomáticas, medianas o grandes o asociadas a alguna complicación, mediante cirugía o técnicas percutáneas. Presentamos el caso de una paciente adulta con una fístula coronario-pulmonar sintomática donde se optó por el cierre percutáneo con un plug microvascular, dispositivo de cierre poco utilizado para este fin en nuestro medio.

**Palabras clave:** fístula coronaria, intervención percutánea.

## ABSTRACT

Coronary artery fistulas (CAFs) are rare malformations that are asymptomatic in most cases and are diagnosed incidentally. However, they may also present with clinical manifestations, among which precordial pain secondary to myocardial ischemia or heart failure are the most common. Currently, there is no high-quality evidence other than small case series to guide their treatment. Closure is recommended in cases of symptomatic, medium or large CAFs, or when complications are present. Closure can be achieved through surgery or percutaneous techniques. We present the case of an adult female patient with a symptomatic coronary-to-pulmonary artery fistula (CPAF), in whom percutaneous closure was performed using a microvascular plug (MVP), a closure device that is rarely used for this purpose in our area.

**Keywords:** coronary fístula, percutaneous intervention.

REVISTA CONAREC 2024;40(176):251-253 | HTTPS://DOI.ORG/10.32407/RCON/2024176/0251-0253

## INTRODUCCIÓN

Las fístulas de las arterias coronarias se definen como conexiones anómalas entre una arteria coronaria y una cavidad cardíaca o un gran vaso intratorácico. La mayoría son de origen congénito, aunque también pueden adquirirse[1,2]. Se trata de malformaciones poco frecuentes, con una incidencia estimada entre el 0,2% y el 0,6% en estudios angiográficos, y de aproximadamente el 0,002% en la población general[1-4]. Dentro de este grupo, las fístulas coronario-pulmonares (FCP) representan entre el 15% y el 30% de los casos[5,6].

Aunque la mayoría de los pacientes tienen una sola fístula, el 20% presentan fístulas que se originan en dos o más arterias coronarias[2,7]. El sitio de origen más frecuente varía en las diferentes series de casos, pero coinciden en que, mayormente son de la arteria coronaria derecha o la arteria descendente anterior (DA). Las FCP originadas en la porción proximal de la DA son típicamente formaciones arteriovenosas en forma de red, que suelen ser hallazgos incidentales y por lo general no necesitan ser ocluidas[8].

Lo más frecuente es que los pacientes cursen asintomáticos y se diagnostiquen de manera incidental mediante angiografía coronaria o imágenes cardiológicas no invasivas. Dentro de las manifestaciones más comunes se encuentran la insuficiencia cardíaca por sobrecarga de volumen, ángor por isquemia secundaria a robo coronario, disnea, arritmias, rotura o trombosis de la fístula y endocarditis infecciosa[9].

Aunque no existe evidencia de alta calidad más allá de pequeñas series de casos para guiar el tratamiento de las FC, se recomienda su cierre cuando se trata de FC sintomáticas, medianas o grandes o asociadas a alguna complicación, mediante cirugía o técnicas percutáneas[10,11].

Varias series de casos han demostrado que el cierre transcatéter, mediante diferentes dispositivos (*coils*, *stents* forrados, *plugs* vasculares, dispositivos de cierre de defectos septales), es una alternativa válida cuando la anatomía es adecuada y no hay lesiones concomitantes complejas que tratar, ofreciendo varias ventajas, entre ellas una hospitalización más corta y una recuperación más rápida con baja morbimortalidad, pero existe información limitada sobre la tasa de recanalización a corto y largo plazo de esta técnica[10].

## CASO CLÍNICO

Paciente femenina de 64 años, con antecedentes de artritis reumatoidea e hipertensión arterial, con buena adherencia al tratamiento médico. Acude a consultorio clínico cardiológico por cuadro de aproximadamente 6 meses de evolución caracterizado por disnea y dolor precordial opresivo ante esfuerzos. Al examen físico no mostró hallazgos significativos, en el electrocar-

1. Concurrente de Cardiología. Sanatorio Mayo, Santa Fe.
2. Cardiólogo intervencionista. Sanatorio Mayo, Santa Fe. Argentina.

***Correspondencia:*** *Marisol Alegre. Sanatorio Mayo. Suipacha 2453, S3000AZG Santa Fe, provincia de Santa Fe, Argentina. Tel.: 3482558997. marisolealegre@gmail.com.*

Los autores declaran no poseer conflictos de intereses.

Recibido: 15/08/2024 | Aceptado: 20/08/2024

diograma se constató ritmo sinusal con frecuencia cardíaca de 80 lpm, QRS 80 ms, segmento ST rectificado con ondas T negativas en precordiales V5 y V6. Se realizó prueba ergométrica graduada en la que desarrolló ángor de intensidad 7/10 en esfuerzo, a los 600 kgm/min, que cedió en reposo, sin cambios electrocardiográficos.

El ecocardiograma Doppler transtorácico evidenció fracción de eyección del ventrículo izquierdo de 40-45%, diámetro de fin de diástole de 58 mm y fin de sístole de 48 mm con hipocinesia septal, anterior y apical, aurícula izquierda levemente dilatada, sin valvulopatías significativas.

Por los hallazgos descritos anteriormente se solicitó una cinecoronariografía, la cual objetivó arterias coronarias epicárdicas sin lesiones angiográficamente significativas y una FCP a nivel de la porción proximal de la DA que comprometía su flujo **(Figura 1)**. Además, se realizó una resonancia magnética cardíaca, que resultó sin evidencias de realce tardío con gadolinio.

Para mayor caracterización se realizó una angiotomografía coronaria en la que se observó un vaso de trayecto tortuoso con nacimiento de un ramo septal (diámetro del vaso de 2,1 mm) de la arteria DA y en comunicación con el tronco de arteria pulmonar (1,5 cm por encima del plano valvular pulmonar aproximadamente), compatible con FCP **(Figura 2)**. Además, en el segmento proximal de la arteria coronaria derecha, se visualizó el nacimiento de un vaso fino con dirección ascendente que impresionaba desarrollar vasos tortuosos, muy finos, con dificultad para precisar hasta donde llegaban (se los visuali-

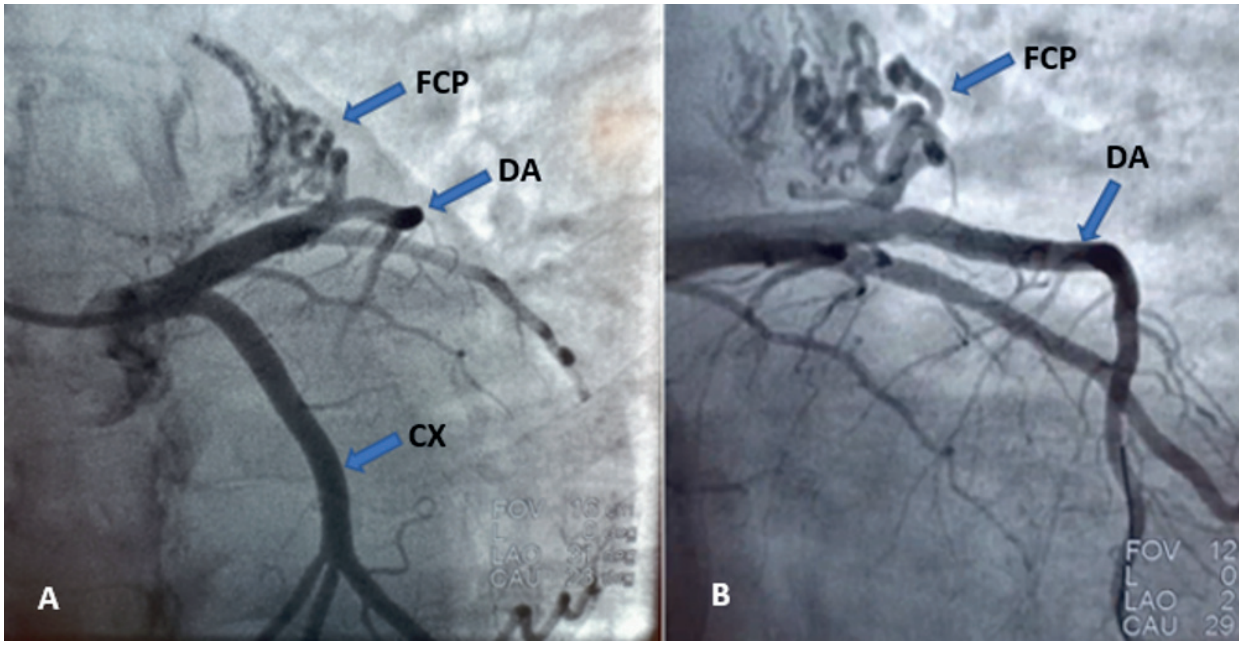


***Figura 1.*** *Cinecoronariografía. A) y B) se visualiza fístula coronario-pulmonar (FCP) a nivel de la porción proximal de la arteria descendente anterior (DA), comprometiendo el flujo de la misma. CX: arteria circunfleja.*

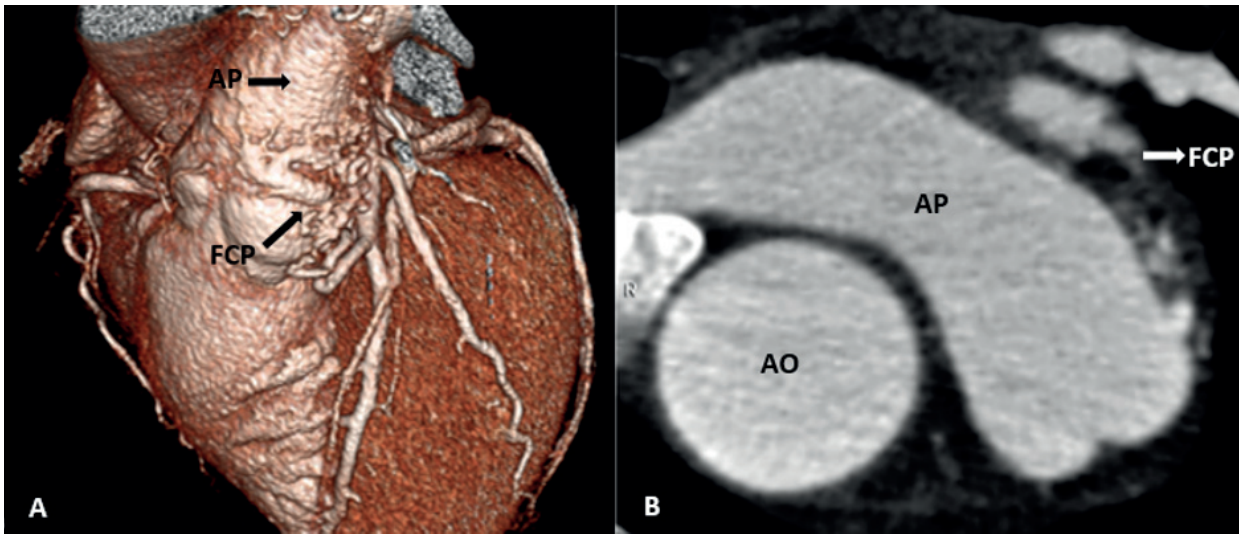


***Figura 2.*** *Angiotomografía coronaria. A) Reconstrucción 3D. B) Corte axial, se observa la relación entre la fístula coronario-pulmonar (FCP) y la arteria pulmonar (AP). AO: arteria aorta.*

zaba discurrir por la pared de la arteria pulmonar próximos a la bifurcación), que impresionó ser también una pequeña FCP.

Dado que la paciente presentaba signos y síntomas sugestivos de robo coronario, se decidió el cierre por abordaje percutáneo mediante un *Micro Vascular Plug* (MVP), con resultado exitoso confirmado por angiografía final, sin complicaciones **(Figura 3)**. La paciente evolucionó favorablemente y, a los seis meses de seguimiento, se encontraba asintomática.

## DISCUSIÓN

Las fístulas coronarias, aunque infrecuentes, pueden dar lugar a complicaciones graves que justifican su cierre, particularmente cuando son sintomáticas o de gran tamaño. La cirugía convencional ha sido el método de elección durante muchos años, pero en la actualidad el abordaje percutáneo ha ganado terreno como una alternativa efectiva y segura.

Existen varios dispositivos de oclusión mecánica. El MVP, aunque diseñado principalmente para tratar malformaciones arteriales pulmonares, renales o esplénicas, ha demostrado ser útil en casos seleccionados de fístulas coronarias[11]. Está compuesto de nitinol y cubierto por una membrana de politetrafluoroetileno, se entrega a través de un microcatéter y genera una oclusión inmediata del vaso[12]. Su principal ventaja es que con un solo dispositivo se puede lograr la oclusión exitosa a diferencia de los *coils* que en la mayoría de los casos se necesita de varios de ellos para lograr una embolización efectiva.

Sin embargo, la experiencia en el uso de MVP para el cierre de fístulas coronarias en nuestro medio es escasa y predomina sobre todo en niños[13-15].

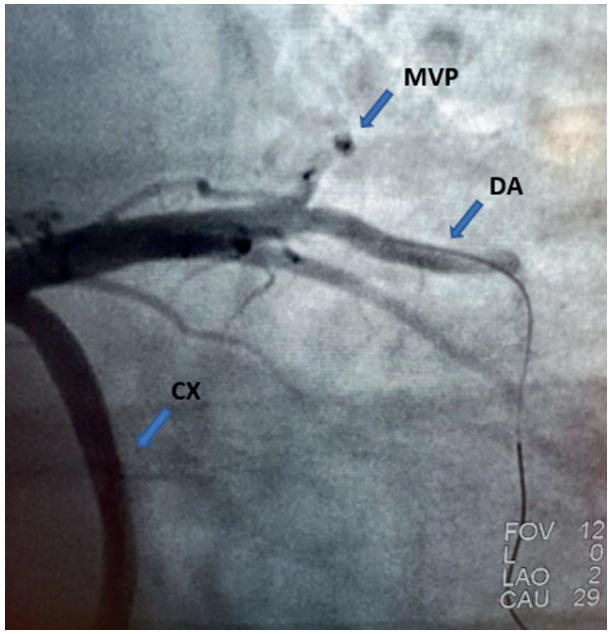


***Figura 3.*** *Cinecoronariografía de control. Plug microvascular liberado (MVP). DA: arteria descendente anterior. CX: arteria circunfleja.*

## CONCLUSIÓN

Las fístulas coronarias son entidades poco frecuentes, con escasa evidencia disponible respecto a su manejo. No obstante, el tratamiento percutáneo representa una opción efectiva y segura en casos seleccionados, con baja tasa de complicaciones. Son necesarios más estudios que proporcionen evidencia sólida para optimizar su abordaje terapéutico.

## BIBLIOGRAFÍA

1. *Sandhu JS, Uretsky BF, Zerbe TR, Goldsmith AS, Reddy PS, Kormos RL, et al. Coronary artery fistula in the heart transplant patient. A potential complication of endomyocardial biopsy. Circulation. 1989;79(2):350-356.*
2. *Hobbs RE, Millit HD, Raghavan PV, Moodie DS, Sheldon WC. Coronary artery fistulae: a 10-year review. Cleveland Clinic Journal of Medicine. 1982;49(4):191-198.*
3. *Yamanaka O, Hobbs RE. Coronary artery anomalies in 126,595 patients undergoing coronary arteriography. Catheterization and Cardiovascular Diagnosis. 1991;21(1):28-40.*
4. *Luo L, Kebede S, Wu S, Stouffer GA. Coronary Artery Fistulae. The American Journal of the Medical Sciences. 2006;332(2):79-84.*
5. *Sulemankhil I, Mohamed AH, Gilani SA. Coronary-Pulmonary Artery Fistula Repair With Coil Embolization: A Single Center Experience. Cureus. 2022;14(8):e28407.*
6. *Kim MS, Jung JI, Chun HJ. Coronary to pulmonary artery fistula: morphologic features at multidetector CT. Int J Cardiovasc Imaging. 2010;26(2):273-280.*
7. *Said SA. Current characteristics of congenital coronary artery fistulas in adults: A decade of global experience. World J Cardiol. 2011;3(8):267-277.*
8. *Al-Hijji M, El Sabbagh A, El Hajj S, AlKhouli M, El Sabawi B, Cabalka A, et al. Coronary Artery Fistulas. JACC: Cardiovascular Interventions. 2021;14(13):1393-1406.*
9. *Tirilomis T, Aleksic I, Busch T, Zenker D, Ruschewski W, Dalichau H. Congenital coronary artery fistulas in adults: surgical treatment and outcome. International Journal of Cardiology. 2004;98(1):57-59.*
10. *Jama AA, Barsoum MK, Bjarnason H, Holmes DR, Rihal CS. Percutaneous Closure of Congenital Coronary Artery Fistulae. JACC: Cardiovascular Interventions. 2011;4(7):814-821.*
11. *Stout KK, Daniels CJ, Aboulhosn JA, Bozkurt B, Broberg CS, Colman JM, et al. 2018 AHA/ACC Guideline for the Management of Adults With Congenital Heart Disease: Executive Summary. Journal of the American College of Cardiology. 2019;73(12):1494-1563.*
12. *Malhotra A, Siskin G. The MVP TM Microvascular Plug A valuable addition to the armamentarium for peripheral embolization. Endovascular today. 2016;15(4).*
13. *Sathanandam S, Justino H, Rush Waller B, Gowda ST, Radtke W, Qureshi AM. The Medtronic Micro Vascular PlugTM for Vascular Embolization in Children With Congenital Heart Diseases. J Interv Cardiol. 2017;30(2):177-184.*
14. *Aggarwal V, Mulukutla V, Qureshi AM, Justino H. Congenital coronary artery fistula: Presentation in the neonatal period and transcatheter closure. Congenital Heart Disease. 2018;13(5):782-787.*
15. *Haddad RN, Bonnet D, Malekzadeh-Milani S. Embolization of vascular abnormalities in children with congenital heart diseases using medtronic micro vascular plugs. Heart and Vessels. 2022;37(7):1271-1282.*