ISQUEMIA MIOCÁRDICA SILENTE EN PACIENTE JOVEN NO DIABÉTICO

SILENT MYOCARDIAL ISCHEMIA IN A YOUNG NON-DIABETIC PATIENT

DANIELA LETIZIA RIVEROS[1], FRANCISCO RECALDE[2], RAFAEL IAMEVO[3], MERCEDES PANNO[4]

RESUMEN

La isquemia miocárdica silente se caracteriza por un suministro inadecuado de sangre al miocardio, pero sin manifestaciones clínicas como angina o equivalentes. Esta es una entidad muy estudiada en ciertos grupos de pacientes como los diabéticos, mujeres, ancianos y pacientes con enfermedad coronaria conocida. Sin embargo, también puede estar presente en pacientes con bajo riesgo cardiovascular. Es importante tener en cuenta esta entidad ante la presencia de cualquier factor de riesgo que pueda modificar el riesgo cardiovascular de los pacientes para hacer especial énfasis en las pruebas diagnósticas, realizar una detección temprana de la isquemia y poder iniciar el tratamiento adecuado. A continuación, presentamos el caso de un paciente joven, tabaquista, sin otros antecedentes de jerarquía.

Palabras clave: isquemia miocárdica silente, enfermedad coronaria, riesgo cardiovascular.

ABSTRACT

Silent myocardial ischemia is characterized by an inadequate blood supply to the myocardium without clinical manifestations such as angina or anginal equivalents. This condition has been extensively studied in specific groups of patients, such as those with diabetes, women, the elderly, and individuals with known coronary artery disease. However, it may also be present in patients with low cardiovascular risk. It is important to consider this condition in the presence of any risk factor that may alter a patient's cardiovascular risk in order to place special emphasis on diagnostic testing, enable early detection of ischemia, and initiate appropriate treatment. We present the case of a young male smoking patient with no other significant medical history.

Keywords: silent myocardial ischemia, coronary artery disease, cardiovascular risk.

REVISTA CONAREC 2024;40(176):239-242 | HTTPS://DOI.ORG/10.32407/RCON/2024176/0239-0242

INTRODUCCIÓN

La isquemia miocárdica silente (IMS) se caracteriza por un suministro inadecuado de sangre al miocardio, pero sin manifestaciones clínicas como angina o equivalentes. Esta es una entidad muy estudiada en ciertos grupos de pacientes como los diabéticos, mujeres, ancianos y pacientes con enfermedad coronaria conocida. Sin embargo, también puede estar presente en pacientes con bajo riesgo cardiovascular (CV). Dentro de la patogenia de esta entidad se encuentran factores neurohormonales, vasculares y metabólicos que contribuyen al déficit en la perfusión miocárdica sin manifestaciones clínicas.

Es importante tener en cuenta esta entidad ante la presencia de cualquier factor de riesgo que pueda modificar el riesgo CV de los pacientes para hacer especial énfasis en las pruebas diagnósticas, realizar una detección temprana de la isquemia y poder iniciar el tratamiento adecuado[1].

1. Residente de Cardiología. Sanatorio de la Trinidad Mitre, Buenos Aires.
2. Jefe de Residentes de Cardiología. Sanatorio de la Trinidad Mitre, Buenos Aires.
3. Jefe de Unidad Coronaria. Sanatorio de la Trinidad Mitre, Buenos Aires.
4. Jefe de Servicio de Cardiología. Sanatorio de la Trinidad Mitre, Buenos Aires, Argentina.

✉ ***Correspondencia:*** *Daniela Letizia Riveros. Sanatorio de la Trinidad Mitre, Bartolomé Mitre 2553, C1039AAO CABA, Argentina. Tel.: 3704659427. danielaletiziariveros@gmail.com.*

Los autores declaran no poseer conflictos de intereses.

Recibido: 25/10/2024 | Aceptado: 27/10/2024

CASO CLÍNICO

Paciente de sexo masculino de 52 años, tabaquista activo, deportista, sin otros antecedentes de jerarquía. Consultó por disnea clase funcional I/II según la clasificación de la New York Heart Association (NYHA) de una semana de evolución, que en las últimas 24 horas progresó a disnea clase funcional III/IV, asociada a síntomas respiratorios y fiebre. Al examen físico se identificaron signos de insuficiencia cardiaca (IC) a predominio izquierdo con hipoventilación basal en ambos campos pulmonares asociados a rales crepitantes y ortopnea.

A su ingreso se le realizó electrocardiograma **(Figura 1)** donde se evidenció taquicardia sinusal con bloqueo completo de rama derecha asociado a infradesnivel del segmento ST en cara lateral, sin cambios dinámicos. Además, se realizó tomografía de tórax **(Figura 2)** la cual presentaba derrame pleural bilateral, con signos de redistribución de flujo y consolidaciones pulmonares en lóbulo inferior derecho y nivel basal anteromedial de lóbulo inferior izquierdo, con broncograma aéreo, de aspecto infeccioso.

Ingresó a Unidad Coronaria por cuadro clínico interpretado inicialmente como IC *de novo* asociado a neumonía adquirida en la comunidad. En el laboratorio de ingreso **(Tabla 1)** se observó valor de troponina positiva sin curva, leve leucocitosis, péptido natriurético tipo B N-terminal (NT-proBNP) elevado y perfil lipídico adecuado al riesgo CV del paciente.

Se realizó ecocardiograma Doppler transtorácico (ETT) donde se identificó función sistólica deteriorada con fracción de eyección (FEy) del ventrículo izquierdo (VI) de 45%, hipocinesia inferior basal y media e inferolateral basal y medial, aurícula izquierda dilatada con área 31 cm^2 y volumen indexado 52 ml/m^2, VI dilatado con diámetro de

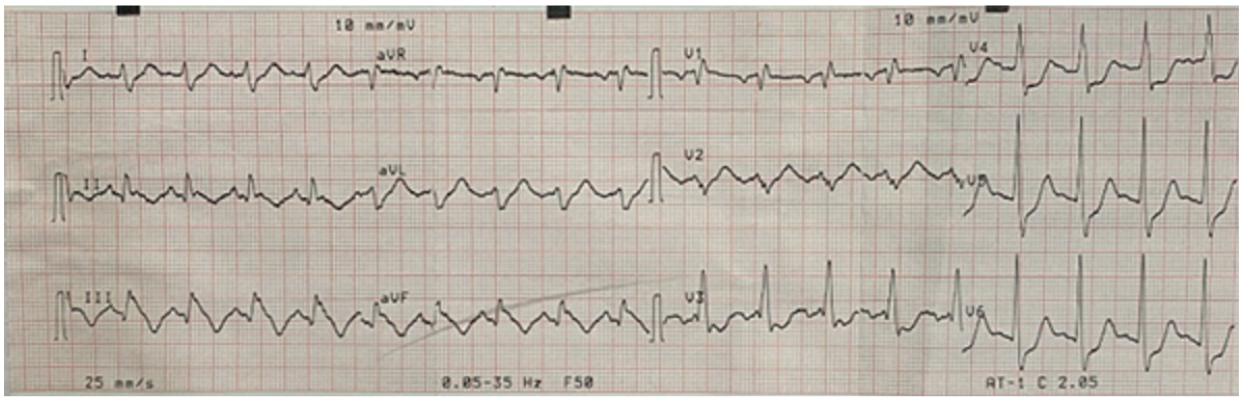

Figura 1. *Electrocardiograma de ingreso de 12 derivaciones, que evidencia taquicardia sinusal, bloqueo completo de rama derecha e infradesnivel del segmento ST en cara lateral.*

Tabla 1. *Laboratorio de ingreso.*

Hemograma	
Hematocrito	39,9 %
Hemoglobina	13,5 g/dl
Leucocitos	12.100/l
Plaquetas	363.000/l

Perfil lipídico	
Colesterol total	153 mg/dl
HDL	28 mg/dl
LDL	105 mg/dl
TAG	102 mg/dl
Lipoproteína A	28 mg/dl
Apolipoproteína A1	113 mg/dl
Apolipoproteína B	73 mg/dl

Enzimas	
CPK	39 UI/l
LDH	209 UI/l
NT proBNP	3228 pg/ml
Troponina (1ra)	413 pg/ml
Troponina (2da)	405 pg/ml
PCR	53 mg/l
VSG	44 mm

HbA1c
5,7 %

fin de diástole 62 mm y diámetro de fin de sístole 46 mm, patrón de llenado mitral restrictivo con presiones de llenado del VI aumentadas. Además, el ventrículo derecho (VD) dilatado con diámetro basal de 52 mm y función sistólica deteriorada (TAPSE 15, *strain* global -12,5%), insuficiencia mitral severa con reflujo excéntrico por mecanismo mixto (dilatación anular de 46 mm y retracción de valva posterior) con flujo reverso en venas pulmonares y efecto Coanda, insuficiencia tricúspidea leve que permitió estimar una presión sistólica de

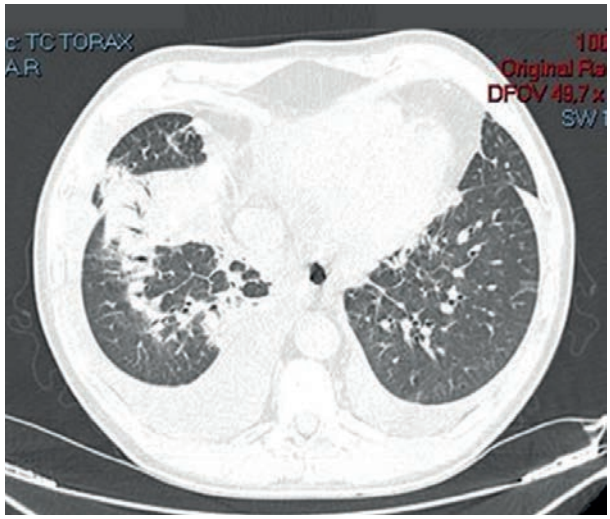

Figura 2. *Tomografía de tórax sin contraste de ingreso, se observa derrame pleural bilateral, con signos de redistribución de flujo y consolidaciones pulmonares en lóbulo inferior derecho y nivel basal antero medial de lóbulo inferior izquierdo, con broncograma aéreo.*

la arteria pulmonar de 55 mmHg y signos indirectos de hipertensión pulmonar significativa (tiempo de aceleración pulmonar 73 ms). Por último, vena cava inferior dilatada con colapso inspiratorio menor al 50%. A partir de dichos hallazgos de inicio tratamiento con vasodilatadores, diuréticos endovenosos y antibioticoterapia empírica a foco respiratorio. Se tituló medicación para IC y deterioro de la función sistólica del VI con gliflozinas y antialdosterónicos.

El paciente evolucionó a las pocas horas con signos de bajo volumen minuto por lo cual fue complejizado con catéter de Swan Ganz con el cual se lograron medir los siguientes parámetros: frecuencia cardiaca 85 latidos por minuto, presión arterial media de 80 mmHg, presión media de arteria pulmonar (PAPm) de 37 mmHg, presión venosa central (PVC) de 12 mmHg, presión capilar pulmonar (PCP) de 26 mmHg, gasto cardíaco (GC) 3,6 l/min, índice cardíaco (IC) 1,6 l/min/m^2, volumen sistólico (VS) 41 ml, resistencia vascular sistémica (RVS) 1850 dyn·s·cm^{-5}, resistencia vascular pulmonar (RVP) 154, índice de trabajo del VI (ITSVI) 16, índice de trabajo del VD (ITSVD) 7, saturación venosa central (SVC) 56% y ácido láctico (AL) 2 mmol/l. Ante estos hallazgos se decidió iniciar apoyo inotrópico con levosimendán con franca mejoría clínica y de los parámetros medidos por Swan Ganz (PAPm 28 mmHg,

PVC 6 mmHg, PCP 20 mmHg, GC 6,4 l/min, IC 3,1 l/min/m^2, VS 75 ml, RVS 750 dyn·s·cm^{-5}, RVP 57, ITSVI 46, ITSVD 19, SVC 67%, AL 1,2 mmol/l).

En contexto de paciente joven, sin episodios de dolor precordial, sin cambios dinámicos en electrocardiograma, con valor de troponina persistentemente elevado sin curva durante toda la internación y quien además se encontraba cursando cuadro infeccioso pulmonar se reinterpretó cuadro clínico como *shock* cardiogénico secundario a probable miocarditis aguda. Se solicitaron serologías para miocarditis, resultando todas negativas. Posteriormente, luego de mejoría clínica, se estudió con resonancia magnética cardiaca con realce tardío con gadolinio **(Figura 3)** la cual informó miocardiopatía dilatada de origen isquémico necrótico con realce inferior e inferolateral con deterioro severo de la función sistólica del VI (FEy 36%), insuficiencia mitral severa y VD dilatado. Se inició tratamiento con ácido acetilsalicílico y estatinas de alta intensidad, y posteriormente se estudió con cinecoronariografía en la cual se diagnosticó enfermedad oclusiva crónica en segmento proximal de arteria descendente anterior y coronaria derecha **(Figura 4)**.

En contexto de miocardiopatía dilatada con deterioro severo de la función e IC el paciente egresó del nosocomio con medicación óptima con antagonistas de receptores de mineralocorticoides, gliflozinas, betabloqueantes y vasodilatadores orales, y se decidió plan de cirugía de revascularización miocárdica combinada con reparación valvular mitral.

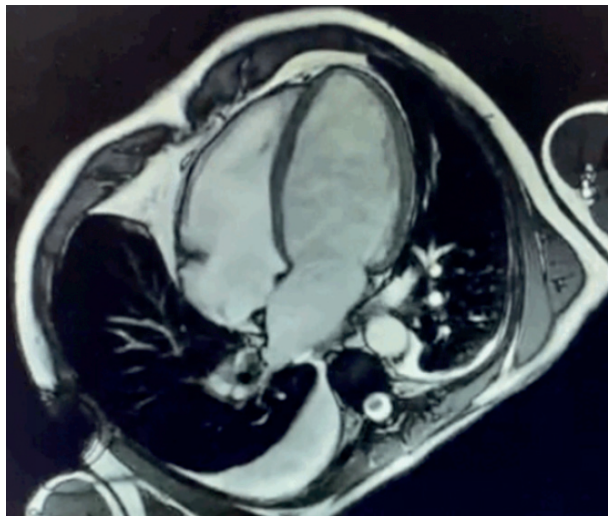

Figura 3. *Resonancia magnética cardíaca con realce tardío con gadolinio, donde se observa miocardiopatía dilatada de origen isquémico necrótico con realce inferior e inferolateral.*

DISCUSIÓN

La última manifestación de la cascada isquémica es la clínica de dolor precordial, luego de atravesar defectos en la perfusión miocárdica, alteraciones en la función diastólica y sistólica y los cambios a nivel del electrocardiograma. El flujo subendocárdico es de vital importancia para la función ventricular sistólica, ya que durante la isquemia su reducción se correlaciona directamente con la disminución de la contractilidad. La enfermedad coronaria estable y la mayor demanda de oxígeno, generalmente asociada a un aumento en la presión arterial y la frecuencia cardiaca son factores determinantes de isquemia miocárdica[1,2]. La ausencia de angina en presencia de isquemia miocárdica puede ser atribuida a varios mecanismos como neuropatía autonómica, la cual es muy frecuente en pacientes diabéticos; adaptaciones neurohormonales, enfermedad coronaria preexistente y condiciones psicológicas o emocionales[1].

La IMS se define como la evidencia objetiva de isquemia miocárdica manifestada como alteraciones del segmento ST-T en el electrocardiograma, trastornos reversibles de la motilidad regional en el ecocardiograma o defectos en la perfusión miocárdica, en ausencia de ángor o equivalentes anginosos. Se clasifica en tres tipos fundamentales[3]:

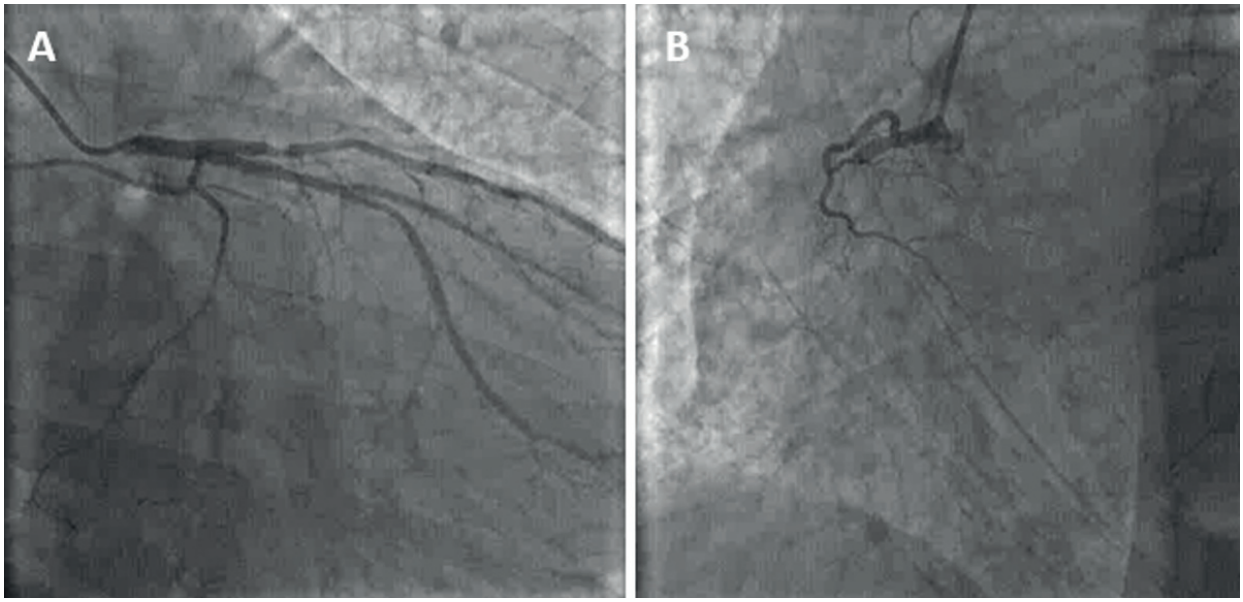

Figura 4. *Cinecoronariografía, evidencia (A) lesión oclusiva crónica en segmento proximal de arteria descendente anterior y (B) lesión oclusiva crónica en segmento proximal de arteria coronaria derecha.*

- Tipo I: Se presenta en individuos totalmente asintomáticos, sin antecedentes de enfermedad cardiovascular.
- Tipo II: Se observa en pacientes con antecedentes de infarto agudo de miocardio, pero sin síntomas anginosos durante los episodios isquémicos.
- Tipo III: Es el tipo más frecuente y se presenta en pacientes con angina de pecho que también experimentan episodios de isquemia miocárdica silente.

La prevalencia de la IMS varía según la población evaluada. Debido a su carácter asintomático, estimarla con precisión es complicado, pero se estima que afecta entre el 2% y el 4% de la población general, siendo más frecuente en ciertos grupos, como pacientes con angina estable o diabetes. En cuanto a la población general, su prevalencia oscila desde el 0,5% en personas jóvenes hasta el 6,4% en adultos mayores[1]. El estudio CAD (*Silent myocardial ischemia in diabetic and nondiabetic patients with coronary artery disease*) realizado en el año 2002 tuvo como objetivo evaluar la prevalencia de isquemia silente en pacientes diabéticos y no diabéticos con enfermedad coronaria e informó que la IMS durante el ejercicio fue similar en ambos grupos (58% en diabéticos y 64% en no diabéticos). Sin embargo, la angina de pecho durante la vida diaria evidenciada por Holter fue más frecuente en diabéticos (80% *vs.* 74%)[4]. En cuanto a su pronóstico, diversos estudios han demostrado que la presencia de IMS en pacientes no diabéticos se asocia con un aumento en la mortalidad CV y muerte súbita, debido en gran parte a su diagnóstico más tardío[1]. El estudio ACIP (*Asymptomatic Cardiac Ischemia Pilot*) demostró que los pacientes con IMS tienen un peor pronóstico a largo plazo en comparación con aquellos sin isquemia, independientemente de si son diabéticos o no[5]. Otros estudios como el DIAD (*Detection of Ischemia in Asymptomatic Diabetics*) sugieren que, aunque la isquemia silente es más prevalente en diabéticos, los no diabéticos con IMS no deben ser subestimados en cuanto al riesgo CV[6].

El diagnóstico de IMS se realiza fundamentalmente con pruebas de imagen funcional. Las guías europeas sobre síndrome coronario crónico enfatizan el uso de pruebas diagnósticas no invasivas (pruebas de imagen funcional o angiotomografía coronaria) en pacientes asintomáticos de alto riesgo CV como aquellos con diabetes o enfermedad coronaria. Sin embargo no recomiendan la realización de estas pruebas a pacientes asintomáticos, de bajo riesgo CV y no diabéticos[7,8].

El tratamiento es similar a la enfermedad coronaria sintomática, ya que el riesgo de eventos cardiovasculares es comparable. Dentro de las estrategias terapéuticas se incluyen: control agresivo de los factores de riesgo CV, tratamiento médico antiisquémico y revascularización cuando está indicada[7,8].

En el caso clínico se presenta un paciente joven de 52 años sin antecedentes significativos de riesgo CV, quien sin embargo presentó IMS. Esto nos ilustra que esta condición no se limita solamente a grupos de alto riesgo CV, y resalta la importancia de considerar la IMS en otro grupo de pacientes. Como se pudo observar, las guías actuales sobre el diagnóstico de isquemia silente hacen especial hincapié en pacientes de alto riesgo a quienes se debería solicitar pruebas de imagen funcional. Sin embargo, hay un grupo de pacientes que no ingresan en esta categoría de riesgo pero que pueden presentar algunos factores de riesgo CV aislados, como por ejemplo el tabaquismo. Es en este escenario donde debemos intervenir para modificar estos factores de riesgo y disminuir el riesgo CV del paciente, en busca de evitar la progresión de la enfermedad y un peor pronóstico. Este caso resalta la importancia de la detección y tratamiento de la IMS, ya que la ausencia de síntomas no debe llevar a subestimar el riesgo CV. El tratamiento médico óptimo junto con el control de los factores de riesgo y la revascularización cuando está indicada, pueden mejorar el pronóstico de estos pacientes.

CONCLUSIONES

La IMS en pacientes no diabéticos sigue siendo una entidad peligrosa y subdiagnosticada, con un pronóstico grave si no se detecta y trata a tiempo. Por otro lado, la estratificación de riesgo es esencial para identificar a los pacientes con mayor probabilidad de presentar IMS y realizar las pruebas diagnósticas pertinentes.

El tratamiento debe centrarse en reducir el riesgo CV global y prevenir eventos mayores mediante un enfoque integral que combine: terapia médica, modificación de los factores de riesgo y revascularización cuando está indicada.

BIBLIOGRAFÍA

1. *Theofilis P, Antonopoulos AS, Sagris M, Papanikolaou A, Oikonomou E, Tsioufis K, et al. Silent Myocardial Ischemia: From Pathophysiology to Diagnosis and Treatment. Biomedicines. 2024;12(2):259.*
2. *Indolfi C, Polimeni A, Mongiardo A, De Rosa S, Spaccarotella C. Old unsolved problems: when and how to treat silent ischaemia, European Heart Journal Supplements. 2020;22:82-85.*
3. *Bazart Padrón P, Correa Torres M, Benito Ramos G, Martínez Fábregas A. La isquemia miocárdica silente. Criterios actuales. Silent myocardial ischemia. Current criteria. Revista de Ciencias Médicas de Pinar del Río. 2002;6(2):97-107.*
4. *Falcone C, Nespoli L, Geroldi D, Gazzaruso C, Buzzi MP, Auguadro C, et al. Silent myocardial ischemia in diabetic and nondiabetic patients with coronary artery disease. Int J Cardiol. 2003;90(2-3):219-227.*
5. *The ACIP Investigators. Asymptomatic Cardiac Ischemia Pilot study (ACIP). The American Journal of Cardiology. 1992;70(7):744–747.*
6. *Wackers FJTh, Young LH, Inzucchi SE, Chyun DA, Davey JA, Barrett EJ, et al. Detection of Silent Myocardial Ischemia in Asymptomatic Diabetic Subjects: The DIAD study. Diabetes Care. 2004;27(8):1954-1961.*
7. *Knuuti J, Wijns W, Saraste A, Capodanno D, Barbato E, Funck-Brentano C, et al. Guía ESC 2019 sobre el diagnóstico y tratamiento de los síndromes coronarios crónicos. Revista española de cardiología. 2020;73(6):495-495.*
8. *Vrints C, Andreotti F, Koskinas KC, Rossello X, Adamo M, Ainslie J, et al. 2024 ESC Guidelines for the management of chronic coronary síndromes. Eur Heart J. 2024;45(36):3415-3537.*