

Qual o papel dermopigmentação na satisfação das pacientes submetidas à elevação da cauda das sobrancelhas pela técnica de Castañares?

What role does dermipigmentation play in the satisfaction of patients who have undergone eyebrow lifting the Castañares Technique?

Dr. Daniel Nunes¹, Dr. Joao Ilgenfritz Neto², Lúcia Moraes³, Anny Cavalheiro Ribeiro Ramires⁴, Bianca Tanaka⁴, Emily Kauanna de Oliveira Felipe⁴, Guilherme Britto Anache⁴, Marina Yumi de Assis Fukuda⁴

RESUMO

Introdução. A micropigmentação das sobrancelhas minimizou significativamente a maior fragilidade da técnica de Técnica de Castañares, a cicatriz, que algumas vezes era visível e eventualmente até estigmatizante. Esse estudo foi delineado para estabelecer a real importância da camuflagem dessas cicatrizes para o aumento da satisfação das pacientes com o procedimento. **Métodos.** Foram avaliados retrospectivamente os prontuários de todas as pacientes femininas submetidas à elevação primária das sobrancelhas, no período de janeiro de 2019 a janeiro de 2023. Foi perguntado às pacientes qual o conceito elas atribuíam ao resultado obtido com o procedimento: resultado insatisfatório, resultado satisfatório ou resultado excelente. Esse questionamento foi realizado no 2º, 6º e 12º retornos pós-operatórios. De rotina, no 3º mês após a cirurgia, foi oferecido às pacientes a oportunidade de dermopigmentação. Os prontuários das pacientes foram divididos em dois grupos: Grupo A (sem dermopigmentação) e Grupo B (com). **Resultados:** 26 compuseram o Grupo A e 38, o Grupo B. A idade média das pacientes foi de $56,7 \pm 10,4$ anos. Não houve diferença entre os grupos A e B quanto à idade, o fototipo ou à satisfação nos períodos analisados ($p > 0,05$). **Conclusão:** A realização de dermopigmentação pós-operatória nas cicatrizes de pacientes submetidas à elevação das sobrancelhas pela Técnica de Castañares não aumentou os índices de satisfação com o procedimento, o que questiona a necessidade da sua indicação com este fim.

Palavras-chave: brow lift; cicatriz; dermopigmentação; camuflagem de cicatriz; estética periorbitária; cirurgia plástica/cirurgia plástica facial.

ABSTRACT

Background: The Castañares technique for brow lifting has long been associated with visible scarring, occasionally resulting in patient dissatisfaction. Micropigmentation has emerged as a potential adjunct to camouflage these scars and improve aesthetic outcomes.

Objectives: This study aimed to evaluate whether postoperative dermopigmentation of brow lift scars enhances patient satisfaction following the Castañares technique.

Methods: A retrospective review was conducted of female patients who underwent primary brow lift via the Castañares technique between January 2019 and January 2023. Patients were asked to rate their surgical outcomes as unsatisfactory, satisfactory, or excellent during the 2nd, 6th, and 12th postoperative follow-up visits. Dermopigmentation was routinely offered at the 3-month follow-up. Patients were categorized into two groups: Group A (no dermopigmentation) and Group B (received dermopigmentation).

Results: A total of 64 patients were included (Group A: n=26; Group B: n=38), with a mean age of 56.7 ± 10.4 years. No statistically significant differences were found between the two groups in terms of age, Fitzpatrick skin type, or satisfaction scores at any follow-up point ($p > 0.05$).

Conclusions: Postoperative dermopigmentation did not result in a measurable increase in patient satisfaction following brow lift using the Castañares technique. These findings suggest that routine use of dermopigmentation for scar camouflage in this context may not be warranted.

Key words: brow lift; castañares technique; micropigmentation; scar camouflage; patient satisfaction; facial aesthetics.

REVISTA ARGENTINA DE CIRUGÍA PLÁSTICA 2025;31(3):116-123. [HTTPS://DOI.ORG/10.32825/RACP/202503/0116-0123](https://doi.org/10.32825/RACP/202503/0116-0123)

INTRODUÇÃO

A cirurgia plástica facial é uma das áreas que mais vem evoluindo nos últimos anos, especialmente a partir do desenvolvimento de diferentes abordagens cirúrgicas e da incorporação de novas tecnologias aos procedimentos¹. Na cirurgia facial moderna, a atenção à região frontal permanece como um dos pilares mais importantes para a obtenção de resultados superiores^{2,3,4}.

Nesse sentido, vários autores já demonstraram que a ptose da cauda de sobrancelha contribui negativamente para a estética da região periorbitária, sendo sua abordagem fundamental para a obtenção de um rejuvenescimento facial de excelência^{5,6,7}.

O tratamento cirúrgico da queda do supercílio, particularmente da ptose da sua cauda, permanece sendo considerado um grande desafio para a maior parte dos cirurgiões plásticos^{8,9}. Diversas técnicas já foram desenvolvidas para sua ascensão sem que, no entanto, um padrão-ouro tenha sido estabelecido^{8,10,11}. A busca por um consenso ainda persiste e a cada ano, novas técnicas e abordagens tem sido descritas^{8,11,12,13,14}.

Dentre as opções cirúrgicas mais utilizadas, destacam-se a frontoplastia bicoronal, a vídeo-endoscópica, a por acesso temporal direto (sem vídeo) e a transpalpebral^{11,12,13,14}. A primeira, apesar de proporcionar uma grande mobilização tecidual, acaba determinando cicatrizes extensas e pouco aceitas nos dias de hoje pela maior parte dos pacientes^{3,11,12}. A segunda, apesar de

1. Cirujano Plástico, Profesor de Cirugía Plástica de la Universidad Federal de Mato Grosso do Sul (UFMS) y de la Deep Neck Academy (DNA)
2. Cirujano Plástico, Profesor de Cirugía Plástica en la DNA
3. Fisioterapeuta
4. Estudiante de Medicina de la UFMS

✉ Correspondencia: Dr. Daniel Nunes. dermatoplastica@gmail.com

Los autores no declaran conflictos de intereses

Recibido: 12/04/2025 | Aceptado: 30/05/2025

utilizada por muitos cirurgiões, ainda enfrenta alguma resistência, pela sua maior complexidade, pela necessidade de material específico e em teoria, pela menor durabilidade dos seus resultados, especialmente quando realizada por cirurgiões menos experientes e em casos mais avançados^{3,8}. A terceira limita a visualização de estruturas nobres, aumentando o risco do procedimento¹³ e a quarta geralmente é mais indicada para casos menos complexos¹⁴.

Apesar de ser uma técnica descrita há mais de 60 anos, a elevação da cauda da sobrancelha por meio de uma ressecção direta de pele – conhecida mundialmente como *técnica de Castañares*¹⁵ – continua sendo muito realizada^{16,17}. Sem dúvida, a maior crítica ao procedimento é a cicatriz resultante, que muitas vezes visível e eventualmente é estigmatizante. A partir da evolução na micropigmentação das sobrancelhas, a camuflagem das cicatrizes minimizou significativamente a maior fragilidade da técnica e aproximou mais pacientes do procedimento^{16,17,18,19,20}.

Esse estudo foi delineado para estabelecermos se a camuflagem das cicatrizes após a elevação da cauda das sobrancelhas pela *Técnica de Castañares* é decisiva para a satisfação das pacientes com o procedimento.

MÉTODOS

Foram avaliados retrospectivamente os prontuários de todas as pacientes femininas submetidas à elevação primária das sobrancelhas, na clínica privada do autor do estudo, no período de janeiro de 2019 a janeiro de 2023.

Foram coletados os dados referentes à avaliação que cada paciente fez quanto à qualidade do seu resultado. Seguindo uma modificação no método preconizado por Herzog Neto *et al.* (2005), foi perguntado às pacientes qual o conceito elas atribuíam ao resultado obtido com o procedimento: resultado insatisfatório, resultado satisfatório ou resultado excelente. Esse questionamento foi realizado pela equipe de enfermagem da clínica do autor no 2º, 6º e 12º retornos pós-operatórios.

De rotina, no 3º mês após a cirurgia, foi oferecido a todas as pacientes a oportunidade de realizarem uma dermopigmentação nas cicatrizes das sobrancelhas, no intuito de camuflá-las.

Os prontuários das pacientes foram divididos em dois grupos: Grupo A (pacientes que optaram por não fazer a dermopigmentação das cicatrizes das sobrancelhas) e Grupo B (pacientes que optaram por fazer a dermopigmentação das cicatrizes das sobrancelhas).

A análise estatística – comparando as avaliações entre os dois grupos – foi realizada com o programa IBM® SPSS Statistics. A análise dos dados envolveu a estatística descritiva e inferencial. A estatística descritiva foi detalhada em média, desvio-padrão e porcentagem. A análise inferencial envolveu testes não-paramétricos,

tendo em vista que a distribuição Gaussiana não ter sido identificada nos dados.

A comparação das variáveis em relação aos grupos que realizaram e não realizaram dermopigmentação envolveu os testes U-Mann Whitney e qui-quadrado. O teste U-Mann Whitney foi utilizado para comparar os grupos em relação à idade dos participantes. O teste qui-quadrado foi aplicado para analisar os grupos em relação aos escores da escala de Fitzpatrick e ao grau de satisfação dos pacientes operados. Para todas as análises, significância foi admitida em 5%.

Para a elevação da sobrancelha, foi utilizada a *técnica de Castañares*¹⁵ com uma pequena modificação descrita a seguir:

O procedimento é realizado sob sedação leve, administrada pelo anestesiológico, com fentanila (0,05 mg/ml EV) e midazolam (5 mg/ml EV). A paciente é posicionada em decúbito dorsal, com extensão da cabeça e a antisepsia da região é realizada com solução degermante de clorexidina a 2%, seguida da colocação de campos estéreis. O cirurgião posiciona-se ao lado do paciente e, com azul de metileno, realiza inicialmente uma marcação linear justa pilosa superior, na metade mais lateral da sobrancelha. Essa marcação tem cerca de 4 a 5 cm na maior parte das pacientes. Em seguida, utilizando uma pinça e um compasso, o cirurgião determina a quantidade de tecido a ser ressecado para a elevação da cauda da sobrancelha, marcando um ponto na fronte: ponto A. A distância da linha justa pilosa ao ponto A (quantidade de tecido a ser ressecado) tem normalmente de 1 a 4 cm, variando bastante com o caso. O cirurgião traça mais duas linhas, que vão do ponto A às extremidades da linha justa pilosa na sobrancelha. Forma-se então uma marcação triangular, com a base na linha pilosa e com ápice em direção ao couro cabeludo. O ângulo superior do triângulo (ponto A) muitas vezes não fica exatamente centralizado no meio da marcação da base do triângulo (linha justa pilosa). Esse posicionamento varia de acordo com o caso e com o desejo da paciente – manifestado no pré-operatório. Após conferência da simetria contralateral, realiza-se a infiltração anestésica da região triangular demarcada, com cerca de 2-3 ml de uma solução contendo lidocaína 2% com adrenalina 1:200.000. O cirurgião realiza então uma incisão, sobre a marcação da base do triângulo, com a lâmina de bisturi n.15, em uma posição inclinada 45° (apoiada sobre os pelos da sobrancelha). Em seguida, agora com o bisturi em 90°, as demais marcações do triângulo são incisas, atingindo apenas a derme. O subcutâneo não é incisado nesse momento. A porção superficial da pele do interior da marcação é ressecada, deixando a derme profunda como conteúdo do triângulo. Nesse momento, o cirurgião aprofunda a incisão da base do triângulo, agora com o bisturi em uma inclinação cranial de 45°, em direção aos pelos da sobrancelha, atingindo o plano muscular do rebordo orbitário – aqui a modificação descrita. A porção de pele descolada – contendo os pelos da cauda da sobrancelha

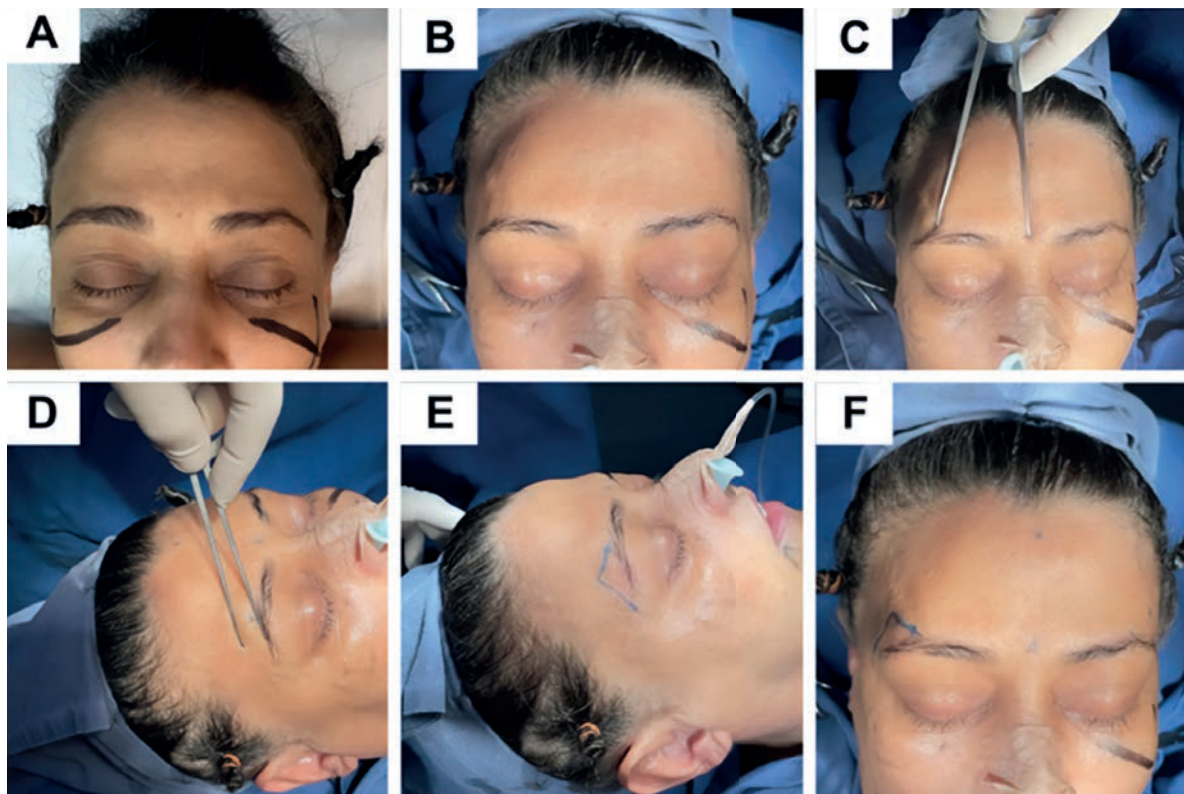

Figura 1. Aspectos transoperatórios da marcação da elevação da cauda da sobrancelha pela técnica Castanêes. Aspectos transoperatórios iniciais da elevação da cauda da sobrancelha. A) Paciente posicionada em decúbito dorsal extensão da cabeça; B) Degermação e colocação de campos estéreis; C) Verificação da simetria com compasso; D) Marcação do ponto A; E) Marcação triangular formada pelo ponto A e pela linha justa-pilosa, marcada na cauda da sobrancelha; F) Marcação finalizada na sobrancelha direita.

ha – fica móvel, formado um retalho cutâneo piloso espesso. Após a hemostasia, a porção média do retalho piloso da cauda da sobrancelha é avançada cranialmente, em direção ao ponto A, descansando sobre a derme do triângulo. Esse retalho piloso avançado é fixado com um ponto subdérmico profundo de Monocryl 4.0 (no ponto A) e mais dois pontos nas laterais do triângulo. Com essa pequena modificação, o retalho cutâneo avançado cranialmente é mais espesso que a pele da frente, determinado uma desejada volumização da região da cauda da sobrancelha, além da sua elevação propriamente dita – típica da técnica clássica. A pele é então suturada com mononylon 4.0 com pontos de Gilles, com os nós posicionados na área pilosa. **Figuras 1 e 2.**

A dermopigmentação das sobrancelhas foi realizada pela fisioterapeuta da equipe, usando a técnica conhecida como “fio a fio”²², utilizando agulha tipo pincel, posicionada a cerca de 60°, com traços ascendentes, no sentido de crescimento dos pelos, com pigmento escolhido pela paciente. O procedimento foi realizado com 90 dias de pós-operatório e um retoque, quando necessário, foi realizado no 105º dia²³.

RESULTADOS

No período do estudo, 88 pacientes foram submetidas ao procedimento descrito. Destas, treze foram excluí-

das da análise por não retornarem a todas as consultas de acompanhamento pós-operatório ou por não terem respondido à avaliação quanto à qualidade da cicatriz. Outras onze pacientes foram excluídas por terem sido rebordadas precocemente (antes do final do estudo): quatro queixavam-se de assimetrias de sobrancelhas, 4 queixavam-se de recidiva da ptose da cauda da sobrancelha e 3 estavam muito insatisfeitas com a qualidade da cicatriz das sobrancelhas.

As 64 pacientes restantes compuseram a amostra do estudo. Destas, 26 optaram por não fazer a dermopigmentação das sobrancelhas (Grupo A) e 38 optaram por fazê-la (Grupo B).

A idade média das pacientes foi de $56,7 \pm 10,4$ anos. Não houve diferença entre os grupos A e B quanto à idade e o fototipo ($p > 0,05$).

A recuperação pós-operatória transcorreu sem intercorrências, sendo que nenhuma paciente evoluiu com hematoma, infecção, necrose superficial ou perda pilosa significativa na área da sobrancelha.

No 2º mês de pós-operatório, classificaram o resultado como insatisfatório, 5 (19,2%) pacientes do grupo A e 9 (23,7%) pacientes do grupo B; como satisfatório, 14 (53,8%) pacientes do grupo A e 20 (52,6%) pacientes do grupo B e como excelente, 7 (26,9%) pacientes do grupo A e 9 (23,7%) pacientes do grupo B. Não houve diferença estatística quanto à avaliação nesse período –

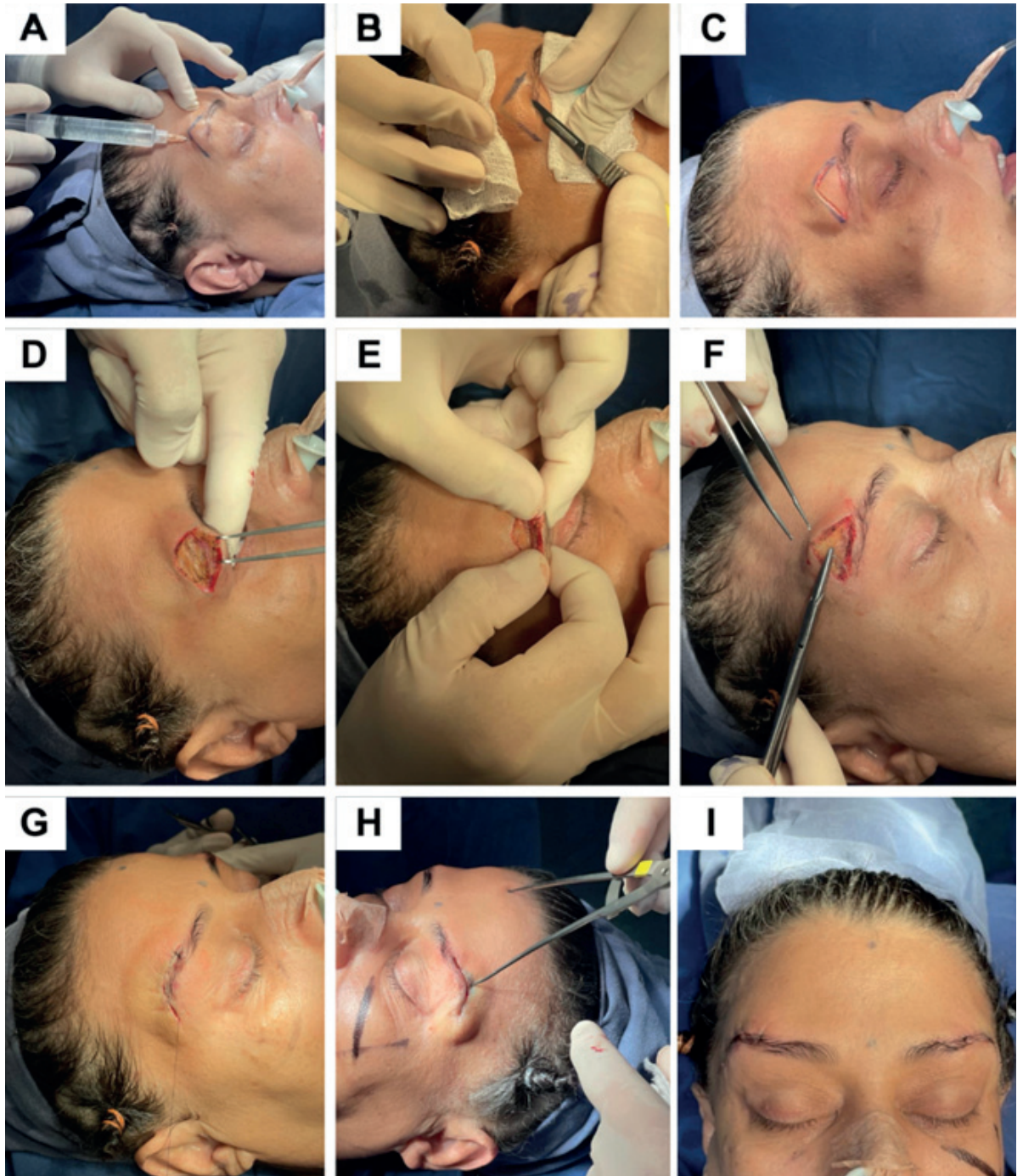


Figura 2. Aspectos transoperatórios da elevação da cauda da sobrancelha pela técnica Castanãeres. Aspectos do transoperatório. A) Infiltração anestésica; B) Incisão a 45° sobre a marcação da base do triângulo; C) Incisão a 90° nas demais marcações; D) Ressecção da porção mais superficial da pele do triângulo, sem retirada do tecido celular subcutâneo, com o aprofundamento da incisão da base do triângulo, sob a área pilosa; E) Imagem demonstrando a espessura do retalho cutâneo; F) Sutura por planos com o avanço da porção média do retalho no sentido cranial, em direção ao ponto A; G) Fixação da cauda da sobrancelha com pontos subdérmicos; H) Com o retalho posicionado, realiza-se a conferência da simetria; I) Resultado imediato ao final do procedimento.

lembrando que o grupo B ainda não havia pigmentado suas cicatrizes ($p = 0,901$).

No 6º mês de pós-operatório, classificaram o resultado como insatisfatório, 3 (11,5%) pacientes do grupo A e 4 (10,6%) pacientes do grupo B; como satisfatório, 11 (42,3%) pacientes do grupo A e 17 (44,7%) pacientes do grupo B e como excelente, 12 (46,2%) pacientes do grupo A e 17 (44,7%) pacientes do grupo B. O grau

de satisfação das pacientes foi semelhante entre os grupos, que realizaram e não realizaram a dermopigmentação ($p = 0,979$).

No 12º mês de pós-operatório, classificaram o resultado como insatisfatório, 1 (3,9%) paciente do grupo A e 3 (7,9%) pacientes do grupo B; como satisfatório, 6 (23,1%) pacientes do grupo A e 10 (26,3%) pacientes do grupo B e como excelente, 19 (73,1%) pacientes do

Tabela 1. Grau de satisfação das pacientes após 2, 6 e 12 meses da cirurgia.

		Resultados Absoluto (%)			P
		Insatisfatório	Satisfatório	Excelente	
2 meses	Grupo A	5 (19,2%)	14 (53,8%)	7 (26,9%)	0,901
	Grupo B	9 (23,7%)	20 (52,6%)	9 (23,7%)	
6 meses	Grupo A	3 (11,5%)	11 (42,3%)	12 (46,2%)	0,979
	Grupo B	4 (10,6%)	17 (44,7%)	17 (44,7%)	
12 meses	Grupo A	1 (3,9%)	6 (23,1%)	19 (73,1%)	0,745
	Grupo B	3 (7,9%)	10 (26,3%)	25 (65,8%)	

Teste qui-quadrado; Grupo A: sem dermopigmentação; Grupo B: com dermopigmentação. Dados quantitativos expressos como contagem absoluta e entre parênteses, como porcentagens.

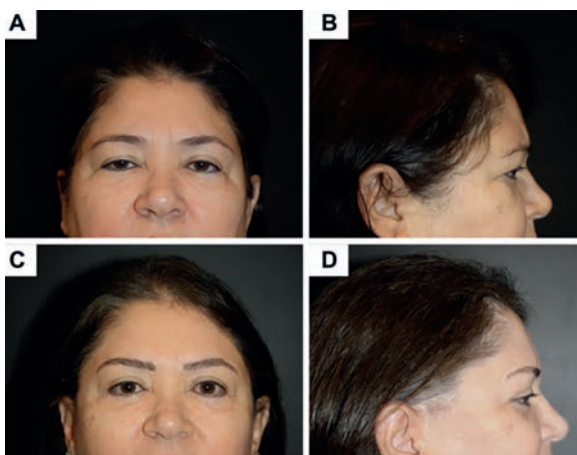


Figura 4. Imagens de pré e pós-operatório de uma paciente do Grupo B, submetida à elevação da cauda das sobrancelhas pela técnica Castañares, com a realização de dermopigmentação. (Paciente também submetida a Blefaroplastias e Facelifting). Aspectos do pré (linha superior) e do pós-operatório de 12 meses (linha inferior); imagens de frente e perfil.

grupo A e 25 (65,8%) pacientes do grupo B. De forma similar aos períodos anteriores, o grau de satisfação das pacientes foi semelhante entre os grupos, que realizaram e não realizaram a dermopigmentação ($p = 0,745$). Tabela 1.

O Gráfico 1 compara a satisfação das pacientes, com o resultado da cirurgia e com o passar do tempo.

Quando reunimos os resultados do grupo A e B e os comparamos com as avaliações com o passar do tempo, identificamos um aumento significativo nos índices de avaliações excelentes do 2º até o 12º mês de pós-operatório ($p = 0,001$).

As Figuras de 3 a 7 apresentam resultados de pacientes submetidas ao tratamento cirúrgico.

DISCUSSÃO

Não há dúvida que a realização da elevação da cauda das sobrancelhas pela técnica de Castañares¹⁵ é uma alternativa utilizada por muitos cirurgiões plásticos há muitos anos, com excelentes resultados^{16,17}. A técnica apresenta vantagens bem estabelecidas: é simples, rápida, barata, segura e trata diretamente o problema da ptose da cauda das sobrancelhas, alcançando usual-

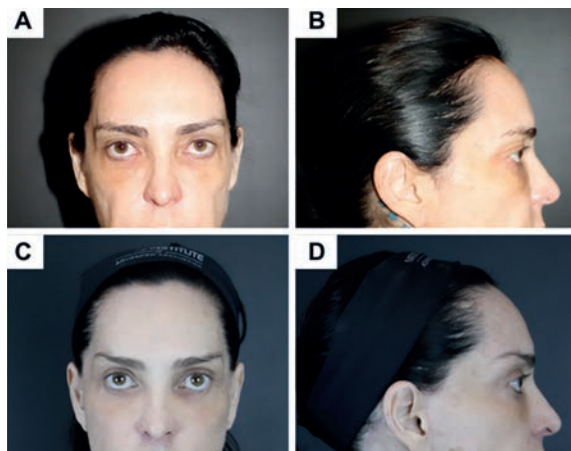

Figura 3. Imagens de pré e pós-operatório de uma paciente do Grupo A, submetida à elevação da cauda das sobrancelhas pela técnica Castañares, sem a realização de dermopigmentação. (Paciente também submetida a Blefaroplastias e Facelifting). Aspectos do pré (linha superior) e do pós-operatório de 12 meses (linha inferior); imagens de frente e perfil.

mente grande satisfação dos pacientes^{16,17}. Os resultados do presente estudo, onde 96,2% das pacientes do Grupo A, (que realizaram a técnica e não camuflaram a cicatriz) manifestaram respostas positivas no 12º mês de pós-operatório, vem apenas corroborar os achados da literatura.

Esses resultados reforçam a técnica de Castañares como uma alternativa relevante para o tratamento da ptose da cauda da sobrancelha. Respostas semelhantes foram descritas por Pascali *et al.* (2016) e Homer *et al.* (2021), que obtiveram índices de satisfação de 92% e 94,7%.

Entretanto, não há dúvida que a cicatriz gerada pela técnica de Castañares é sua principal fragilidade^{11,13,16,17}. A violação de uma zona tão nobre, faz com que alguns cirurgiões e muitos pacientes, busquem por outras alternativas: menos invasivas ou que determinem menos estigmas aparentes^{11,13,16,17,25,26}.

Os defensores da abordagem, acreditam que uma excelente opção para minimizar o impacto negativo da presença da cicatriz na sobrancelha é a dermopigmentação – estratégia que vem sendo muito utilizada em nosso meio²⁷. A partir do desenvolvimento da técnica conhecida como “fio a fio”, observou-se uma significativa melhora nos resultados da dermopigmentação²². A conduta de realizar o procedimento com uma especialista experiente, após a discussão da abordagem com a paciente, que apresenta suas preferências e discute os prós e contras do tratamento, vem aumentando a satisfação com os resultados da camuflagem das cicatrizes²³.

Nossa dúvida, ao delineararmos esse estudo, era identificar qual o real impacto da dermopigmentação na satisfação das pacientes com o procedimento. Em nossa casuística, não observamos diferença estatística na satisfação das pacientes submetidas ou não à dermopigmentação nos períodos avaliados (6 e 12 meses de pós-operatório). Esses achados indicam que o procedi-

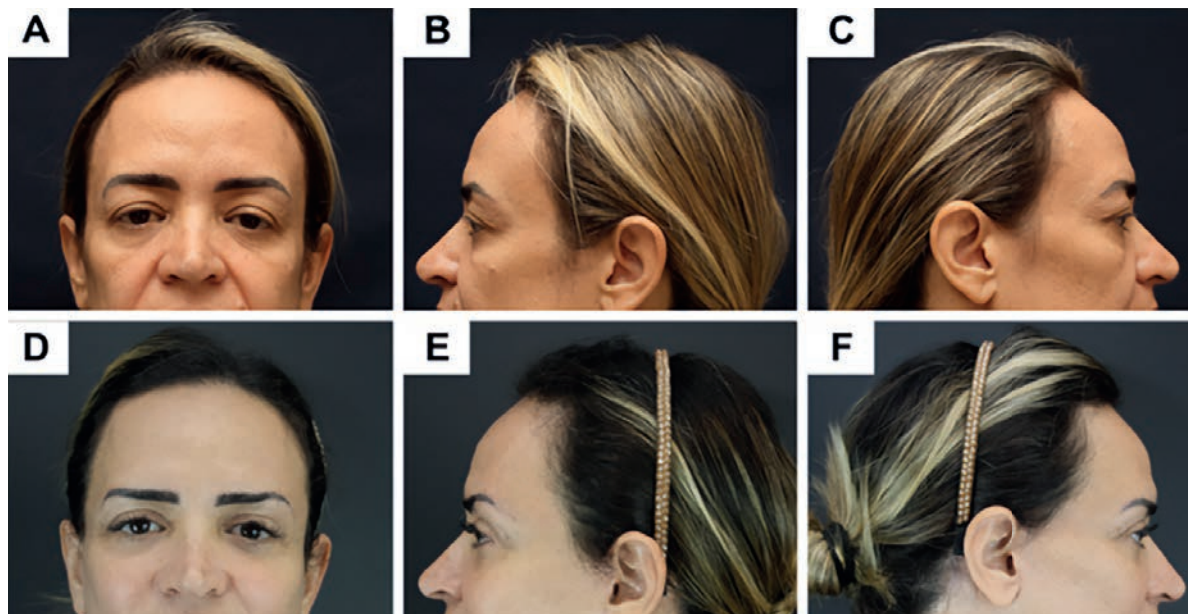


Figura 5. Imagens de pré e pós-operatório de uma paciente do Grupo A, submetida à elevação da cauda das sobrancelhas pela técnica Castanãres, sem a realização de dermopigmentação. (Paciente também submetida a Blefaroplastias e Facelifting). Aspectos do pré (linha superior) e do pós-operatório de 6 meses (linha inferior); imagens de frente e perfil.

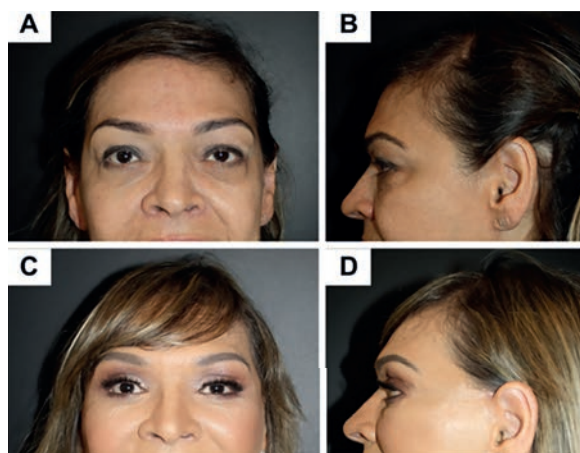


Figura 6. Imagens de pré e pós-operatório de uma paciente do Grupo B, submetida à elevação da sobrancelha após a técnica Castanãres, com a realização de dermopigmentação. (Paciente também foi submetida a Blefaroplastias e Facelifting). Aspectos do pré (linha superior) e do pós-operatório de 6 meses (linha inferior); imagens de frente e perfil.

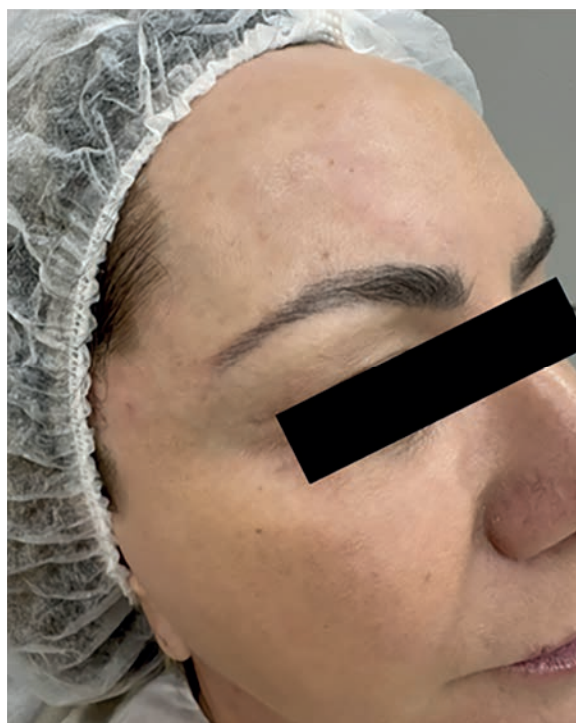

Figura 7. Imagem de pós-operatório de uma paciente do Grupo B, submetida à elevação da sobrancelha após a técnica Castanãres, com a realização de dermopigmentação. Paciente do grupo B, submetida a elevação da cauda das sobrancelhas pela técnica de Canatañares, há 6 meses, na qual a cicatriz foi submetida a Dermopigmentação.

mento de camuflagem da cicatriz - por meio da dermopigmentação - não trouxe mais benefício às nossas pacientes, não aumentando a satisfação com o procedimento.

Nossos resultados corroboram os achados de Booth²⁸, que demonstrou que grande parte dos pacientes operados pela técnica apresentavam-se muito satisfeitos com o procedimento e não necessitavam de nenhuma camuflagem das cicatrizes nas sobrancelhas. Green *et al.* (1997) concluíram que, muitas vezes, pela excelente qualidade final das cicatrizes, quando necessária, a camuflagem poderia ser simples - com o uso de maquiagem.

Ao final do nosso estudo, das 64 pacientes analisadas, 4 ficaram insatisfeitas com o resultado, perfazendo

6,25% da amostra. Dessas, 1 eram do grupo sem dermopigmentação e 3 eram do grupo que camuflou as cicatrizes. Como apresentando nos resultados do presente estudo, não houve diferença estatística entre os grupos quando comparamos a insatisfação, mostrando que dermopigmentação, além de não aumentar a satis-

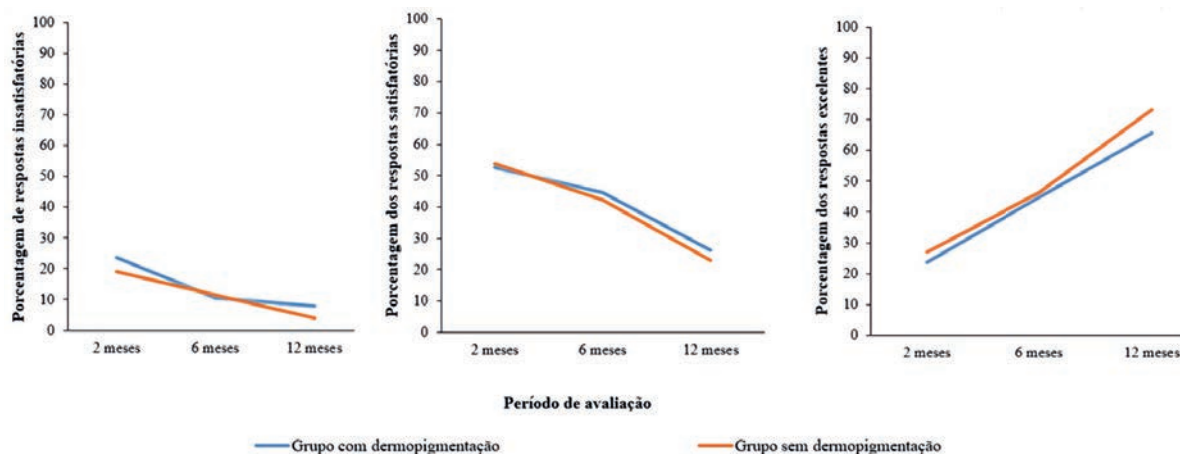


Gráfico 1. Satisfação das pacientes como o resultado do procedimento com o passar do tempo. O gráfico está dividido em 3 partes, sendo a primeira demonstrando a evolução das respostas insatisfatórias com o passar do tempo; a segunda, com as respostas satisfatórias; e a terceira, com as respostas excelentes.

fação das pacientes com o desfecho do procedimento, também não a reduziu. Mais uma vez, nossos achados não demonstraram benefício na indicação na camuflagem das cicatrizes após o procedimento.

As pacientes insatisfeitas ao final do estudo, foi oferecida a possibilidade da realização de uma revisão cirúrgica ou a realização/repetição da dermopigmentação, sendo que nenhuma paciente realizou até o momento. Outro ponto a discutir é a melhora significativa no grau de satisfação das pacientes com o passar do tempo. Acreditamos que o aumento significativo nos índices de resultados positivos, quando comparamos as avaliações de 2 e 12 meses, se deva basicamente à resolução do processo inflamatório e à remodelação cicatricial. Esse achado deve ser levado em consideração quando da análise de um possível retoque cirúrgico antes do primeiro ano da cirurgia. Assim como em nosso estudo, reoperações anteriores estariam mais bem in-

dicadas em casos de assimetrias importantes, naqueles com ressecção tecidual insuficiente, ou nos casos de hipertrofia cicatricial – justificando assim uma intervenção precoce.

Por fim, avaliamos como importante a pequena modificação descrita na técnica, que aumenta o volume do retalho cutâneo piloso a ser avançado cranialmente, proporcionando uma maior volumização da cauda da sobrelanceira ao final do procedimento – desejada em muitas pacientes.

CONCLUSÃO

A realização de dermopigmentação pós-operatória nas cicatrizes de pacientes submetidos à elevação das sobrelanceiras pela *técnica de Castañares* não aumentou os índices de satisfação com o procedimento, o que questiona a necessidade da sua indicação com este fim.

REFERÊNCIAS

1. Qureshi UA, Calaguas S, Frank E, Inman J. Implications of applying new technology in cosmetic and reconstructive facial plastic surgery. *Facial Plast Surg.* 2020 Dec;36(6):760-7. doi: 10.1055/s-0040-1721116. Epub 2020 Dec 24. PMID: 33368133.
2. Zhang Y, Xiao Z. Upper eyelid blepharoplasty improved the overall periorbital aesthetics ratio by enhancing harmony between the eyes and eyebrows. *Clin Cosmet Invest Dermatol.* 2022 Sep 20;15:1969-78. doi: 10.2147/CCID.S385057. PMID: 36164555; PMCID: PMC9509013.
3. Shaw LT, Phelps PO. The basics of brow ptosis. *Dis Mon.* 2020 Oct;66(10):101038. doi: 10.1016/j.disamonth.2020.101038. Epub 2020 Jul 1. PMID: 32622680.
4. Cló TCT, Flávio Junior WF, Cló FX, Ribeiro GVC. Lift temporal com reposicionamento do músculo orbicular e da cauda da sobrelanceira. *Rev Bras Cir Plást.* 2022;37(1):9-15. doi: 10.5935/2177-1235.2022RBCP0003.
5. Real DSS, Reis RP, Feitosa RGF, Garcia EB, Ferreira LM. Clinical classification of brow ptosis. *Rev Bras Cir Plást.* 2016;31(3):354-361. doi:10.5935/2177-1235.2016RBCP0058.
6. Koka K, Patel BC. Ptosis correction. In: *StatPearls [Internet]. Treasure Island (FL): StatPearls Publishing; 2023 Jul 10 [cited 2025 Feb 23]. Available from: https://www.ncbi.nlm.nih.gov/books/NBK537059/.* PMID: 30969650.
7. Dunn T, Hohman MH. Pretrichial Brow Lift. *StatPearls [Internet].* 2025 Jan. PMID: 34033394; PMCID: NBK570632.
8. Karimi N, Kashkouli MB, Sianati H, Khademi B. Techniques of eyebrow lifting: a narrative review. *J Ophthalmic Vis Res.* 2020 Apr 6;15(2):218-235. doi: 10.18502/jovr.v15i2.6740. PMID: 32308957; PMCID: PMC7151508.
9. Liu H, Li T, Wang S, Zhang W, Li T, Liu B, et al. Severe blepharoptosis correction with the fixation of levator complex and conjoint fascial sheath. *Plast Reconstr Surg.* 2025 Feb 1;155(2):291e-300e. doi: 10.1097/PRS.00000000000011444. Epub 2024 Apr 2. PMID: 38563522.
10. Beck H, Egger K, Koller R. One-year sustainability of brow-lifting procedures. *J Plast Reconstr Aesthet Surg.* 2023 Feb;77:456-463. doi: 10.1016/j.bjps.2022.12.008. Epub 2022 Dec 19. PMID: 36669433.

11. de Jongh FW, Sanches EE, Pouwels S, Kooiman LBR, Wehrens KME, van Heerbeek N, et al. An overview of surgical techniques and non-surgical treatments in lifting the eyebrow including current treatments available. *Eur J Plast Surg.* 2023;46:1-8. doi: 10.1007/s00238-021-01911-4.
12. Patel BC, Malhotra R. Mid forehead brow lift. In: *StatPearls [Internet]. Treasure Island (FL): StatPearls Publishing; 2023 Aug 21 [cited 2025 Jan-]. Available from: <https://www.ncbi.nlm.nih.gov/pubmed/30571073>*
13. Osaki TH, Ferreira CAA, Osaki MH. Melhorando os resultados da blefaroplastia superior: zetaplastia para correção de queda do supercílio lateral. *Rev Bras Cir Plást.* 2016;31(3):398-401. doi:10.5935/2177-1235.2016RBCP0065.
14. Pontes R, Bussade AF, Gomes MQ, Guerrero LAV, Pontes GH. Lifting frontal reverso: alternativa para o tratamento da paquidermoperiostose. *Rev Bras Cir Plást.* 2020;35(2):235-239. doi: 10.5935/2177-1235.2020RBCP0038.
15. Castañares S. Forehead wrinkles, glabellar frown and ptosis of the eyebrows. *Plast Reconstr Surg.* 1964;34:406-13. doi: 10.1097/00006534-196410000-00011.
16. Homer NA, Zhou S, Watson AH, Nakra T. Nuances of the direct brow lift: oculoplastic surgeons' perspective. *Am J Cosmet Surg.* 2021;38(1):5-10. doi:10.1177/0748806820940930.
17. Fakh-Gomez N, Zarate JM, Rodriguez-Chaker S, Haneef M, Fakh D, Fakh-Gomez I. Contemporary direct brow lift with suspension technique. *Am J Cosmet Surg.* 2022;40(4):221-7. doi:10.1177/07488068221126250.
18. Kerure AS, Marwah M, Wagh ND, Udare S. Micropigmentation. *Indian Dermatol Online J.* 2023;14(5):605-10. doi:10.4103/idoj.idoj_767_21. PMC10506827.
19. Suleman S, Villegas M, Davis T, Stevens CS, Castaneda P. Chronic granulomatous reaction semi-permanent eyebrow tint. *Cureus.* 2023;15(8):e44070. doi:10.7759/cureus.44070. PMID: 37638261; PMCID: PMC10449613.
20. Geisler AN, Eber A, Kim K, Arndt KA. Lasers for the treatment of eyebrow microblading and cosmetic tattoo pigment: a review of the literature. *Lasers Med Sci.* 2023;38(1):256. doi:10.1007/s10103-023-03921-z. PMID: 37932517.
21. Herzog Neto G, Sebastião R, Viana GAP. Suspensão de supercílio: via transpalpebral. *Rev Soc Bras Cir Plást.* 2005;20(4):231-6.
22. Hvas D, Serup J. Microblading technique for tattooing of "hairs-strokes" that simulate natural hair: eyebrow tattooing and correction of medical conditions. *Curr Probl Dermatol.* 2022;56:141-154. doi: 10.1159/000529810.
23. Peixoto ES, Mohallen DF, Stefoglou VAO, Cardoso E, Napolis IB, Craide TC, Leite MA. Dermomicropigmentação: meu rosto, meu espelho. *Hansenol Int (Online).* 2009;34(2 Suppl 1):59.
24. Pascali M, Bocchini I, Avantaggiato A, Carinci F, Cervelli V, Orlandi F, et al. Direct brow lifting: specific indications for a simplified approach to eyebrow ptosis. *Indian J Plast Surg.* 2016;49(1):66-71. PMC4878247.
25. Bhingradia YM, Vetal AA, Singdia H, Kinjalk A. Eyebrow reconstruction by simple elliptical excision with beveled incision – A case series of twelve patients. *J Cutan Aesthet Surg.* 2024;17(4):325-329. doi:10.25259/JCAS_189_22. PMID: 39649768; PMCID: PMC11619161.
26. Tyers AG. Brow lift via the direct and trans-blepharoplasty approaches. *Orbit.* 2006 Dec;25(4):261-5. doi: 10.1080/01676830600977384. PMID: 17182403.
27. Oliveira Ramos CM, Martins Oliveira Júnior J, Duarte Carvalho Vila MM, Hanai-Yoshida VM. A Micropigmentação da área de sobrancelha: Caracterização de tintas e estudo clínico randomizado para avaliar a longevidade dos pigmentos na pele. *Rev. Cient. Estét. Cosmetol. [Internet].* 4º de agosto de 2022 [citado 7º de março de 2025];2(1):E0482022, 1-11. Disponível em: <https://rcec.com.br/journal/index.php/rcec/article/view/51>.
28. Booth AJ, Murray A, Tyers AG. The direct brow lift: efficacy, complications, and patient satisfaction. *Br J Ophthalmol.* 2004 May;88(5):688-91. doi: 10.1136/bjo.2003.019232. PMID: 15090424; PMCID: PMC1772146.
29. Green JP, Goldberg RA, Shorr N. Eyebrow ptosis. *Int Ophthalmol Clin.* 1997 Summer;37(3):97-122. doi: 10.1097/00004397-199703730-00008. PMID: 9279645.

COMENTÁRIO DO CONSELHO EDITORIAL

Entendo que o objetivo específico desta publicação é a utilidade ou não da dermopigmentação após um lifting de sobrancelhas usando a técnica de Castañares ou suas variantes, para camuflar a cicatriz resultante.

Na minha opinião, a qualidade cosmética final desta abordagem dependeria de mais de quatro fatores:

1. Tipo de pele e densidade de pelos da sobrancelha,
2. Desenho e quantidade da fração de pele a ser excisada,
3. técnica de sutura utilizada e
4. Tempo de espera para completar todas as fases de cicatrização exigidas por qualquer ferida.

Deve-se observar, a este respeito, que as técnicas de mi-

croblading (independentemente da experiência do cosmetologista que as realiza) são temporárias, não permanentes.

Portanto, concluo desta leitura que a dermopigmentação não tem qualquer influência na avaliação do nível de satisfação do paciente com o resultado final da cirurgia.

Cabe então questionar se seria útil prescrevê-lo SO-MENTE em casos de sobrancelhas ralas (que não aceitam nenhum outro tipo de abordagem cirúrgica) enquanto a cicatriz amadurece, já que, em casos de boa densidade, uma simples maquiagem seria suficiente para disfarçá-las.

Dr. Alejandro Cantalapiedra
alcantalapiedra@gmail.com