

Estudio anatómico del “arco muscular axilar” del *m. latissimus dorsi* (TA). Importancia en el abordaje de la axila y en la cirugía reconstructiva empleando el *m. latissimus dorsi* (TA)

Anatomical study of the “axillary muscular arch” of the *m. latissimus dorsi* (TA). Importance in the approach to the axilla and in reconstructive surgery using the *m. latissimus dorsi* (TA)

Dr. Ernesto Moretti¹, Dr. Juan Carlos Barrovecchio², Dra. Micaela Clerici³,
Dra. Bianca Moretti³, Gabriel Duarte Meceneiro⁴

RESUMEN

Los procedimientos a nivel axilar, tanto por motivos oncológicos como la investigación del ganglio centinela o la linfadenectomía axilar, así como la realización del colgajo *m. latissimus dorsi* (TA) usado para la reconstrucción mamaria, requiere una exhaustiva disección de la zona axilar. Existe una variante donde a partir del *m. latissimus dorsi* se extienden fibras musculares que cruzan la axila y se insertan con frecuencia en el *m. pectoralis major* (TA) o *m. teres major* (TA). Se denomina a esta variante anatómica “arco axilar muscular”. Se describe anatómicamente esta variante con el objeto de que el especialista que aborde dicha zona no sea sorprendido y pueda identificar esta estructura durante el procedimiento quirúrgico. Y en caso de presentar se pueda efectuar la sección del arco con seguridad y así lograr una rotación completa del colgajo de *latissimus dorsi* sin riesgo de afectar su pedículo vascular.

Palabras clave: arco muscular axilar, *m. latissimus dorsi*, disección axilar.

ABSTRACT

Axillary procedures, both for oncological reasons such as sentinel node investigation or axillary lymphadenectomy, as well as the dissection of the *latissimus dorsi* muscle flap used for breast reconstruction, require an exhaustive identification of the axillary area. There is a variant where muscle fibers extend from the *latissimus dorsi* muscle and cross the axilla and frequently insert into the *pectoralis major* muscle or *teres major* muscle. This anatomical variant is called the “axillary arch muscle”.

This variant is described anatomically so that when the specialist enters to this area should not be surprised and can identify this structure during the surgical procedure. If it is present, the arch can be safely divided, thus allowing for full rotation of the *latissimus dorsi* flap without risk of affecting its vascular pedicle.

Key words: axillary muscular arch, *m. latissimus dorsi*, axillary dissection.

REVISTA ARGENTINA DE CIRUGÍA PLÁSTICA 2025;31(3):103-107. [HTTPS://DOI.ORG/10.32825/RACP/202503/0103-0107](https://doi.org/10.32825/RACP/202503/0103-0107)

INTRODUCCIÓN

El *musculus latissimus dorsi* (TA) o músculo dorsal ancho es el músculo más ancho del cuerpo humano. Funcionalmente, el *m. latissimus dorsi* pertenece a los músculos del movimiento escapular. Este músculo es capaz de tirar del ángulo inferior de la *scapula* (TA) o escápula

en diferentes direcciones, generando movimientos en la articulación del hombro, rotación interna, aducción y extensión del brazo. Además, es un músculo respiratorio auxiliar, así como uno de los principales estabilizadores de la columna vertebral durante sus diversos movimientos.

El *m. latissimus dorsi* fue descrito por primera vez por Andreas Vesalius en el siglo XVI en su obra *De Humani Corporis Fabrica* (1543)¹. Vesalius revolucionó el estudio de la anatomía al priorizar la disección directa de cadáveres humanos y desafiar las ideas galénicas, lo que permitió una descripción más precisa de la musculatura.

EMBRIOLOGÍA

Es una estructura filogenéticamente antigua que se encuentra en mamíferos cuadrúpedos, anfibios y reptiles. El *m. latissimus dorsi* en embriones pequeños aparece como una estrecha franja craneocaudal en el lado lateral del cuerpo que se extiende desde la undécima costilla y las vértebras adyacentes hasta el húmero. Luego

1. Profesor Titular por concurso de la Cátedra de Anatomía Humana I y II, de la Facultad de Medicina, UAI, sede Rosario. Jefe del Servicio de Cirugía Plástica, Hospital Privado Rosario (Roca 2440, Rosario, 2000).
2. Profesor Emérito de la Facultad de Medicina, UAI, sede Rosario.
3. Docente de la Cátedra de Anatomía Humana I y II de la Facultad de Medicina, UAI, sede Rosario.
4. Auxiliar alumno de la Cátedra de Anatomía Humana I y II de la Facultad de Medicina, UAI, sede Rosario.

✉ Correspondencia: Dr. Ernesto Moretti. doctormorettiuniversidad@gmail.com; ernesto.moretti@uai.edu.ar

Los autores no declaran conflictos de intereses
Lugar de realización: Cátedra de Anatomía Humana I y II, Facultad de Medicina UAI, sede Rosario

Recibido: 28/07/2025 | Aceptado: 20/08/2025

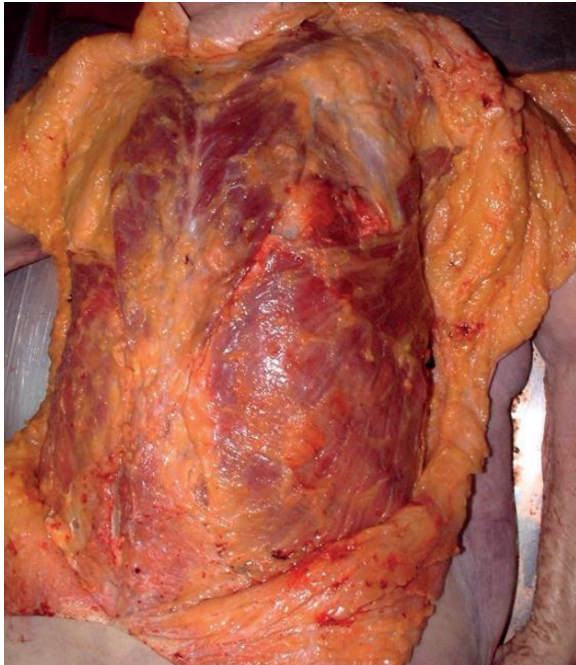


Figura 1. Discción en cadáver en fresco donde se observa el *m. latissimus dorsi* (TA) demostrando la extensión del mismo y sus inserciones en procesos espinosos T7 a T12, fascia toracolumbar y 4 últimas costillas. Cátedra de Anatomía Humana I y II, Facultad de Medicina UAI, sede Rosario.

se extiende en forma de abanico en dirección craneal y anterocaudal para alcanzar posiciones definitivas de sus inserciones en las espinas vertebrales y en la cresta ilíaca. En el curso de su desarrollo se forma de dos primordios distintos, el craneal y el caudal, cada uno con un hilio neurovascular independiente.

Existe una variación conocida como *musculus dorsoepitrochlearis*, descrita por Ramsey A. en 1812². Esta variante se encuentra descrita en los monos, aunque en el hombre aparece en casos esporádicos. Corresponde a fibras musculares que se desprenden del borde anteroinferior del *m. latissimus dorsi* y se dirigen cruzando la axila para insertarse en el brazo^{3,4}. La descripción más detallada fue provista por Karl Langer en 1846, motivando que varios autores llamaran a esta variante **arco muscular axilar** o **arco de Langer**⁵⁻⁷. La frecuencia de aparición del arco de Langer o muscular axilar es, según diversas publicaciones, del 1 al 6.5%.

El anatomista Testut⁸, en "*Las Anomalías musculares en el hombre, explicadas por la anatomía comparada. Su importancia en antropología*", presenta una clasificación a partir de las influencias individuales. Esta obra fue premiada por la Sociedad de Antropología de París con el premio Broca 1883, por el Instituto de Francia con el premio Montyon 1885 y por la Facultad de Medicina de París con el premio Chateauvillars 1885. En dicha obra explica que hay 2 variantes del arco muscular axilar: la forma completa o **VARIANTE MUSCULAR**, que se extiende del músculo LD hasta el tendón del *pectoralis major* (TA), y la forma incompleta o **VARIANTE TENDINOSA** que se extiende del mús-

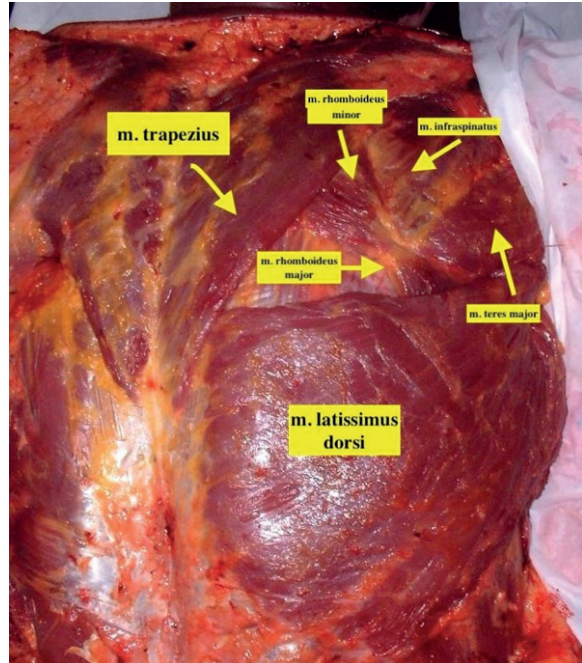


Figura 2. Discción en cadáver en fresco donde se observa la relación del *m. latissimus dorsi* (TA) con el resto de los músculos de la región posterior del tórax. Cátedra de Anatomía Humana I y II, Facultad de Medicina UAI, sede Rosario.

culo LD hasta la fascia axilar, *m. biceps brachii* (TA), *m. coracobrachialis* (TA), *m. pectoralis minor* (TA) o *proceso coracoides* [TA]⁹.

El objetivo del presente trabajo es alertar y explicar esta variante poco frecuente de la inserción proximal del *m. latissimus dorsi* debido a que se presentó en 1 caso quirúrgico propio, y además en las disecciones de nuestra Cátedra encontramos también dicha variante en 1 de los preparados anatómicos.

DESCRIPCIÓN ANATÓMICA

El músculo *latissimus dorsi* es uno de los músculos más prominentes y extensos de la región posterior del cuerpo humano. Ubicado en las áreas torácica y lumbar de la espalda, forma parte del grupo de los músculos superficiales, cubriendo una amplia porción de la superficie posterior del tronco. Este músculo se origina en una extensa área que incluye los procesos espinosos de las vértebras T7 hasta T12, la fascia toracolumbar, la cresta ilíaca y las costillas inferiores (9^a a 12^a), extendiéndose hacia su inserción en el borde medial del *surco intertubercular* (TA) o corredera bicipital del húmero, Vesalius¹ (**Figura 1**).

El músculo presenta una forma triangular aplanada, con fibras musculares dispuestas en abanico que convergen hacia un tendón. Esta disposición le permite cumplir funciones biomecánicas clave, como la extensión, la aducción y la rotación interna del brazo en la articulación del hombro. Además, participa en la estabilización de la columna vertebral durante acti-

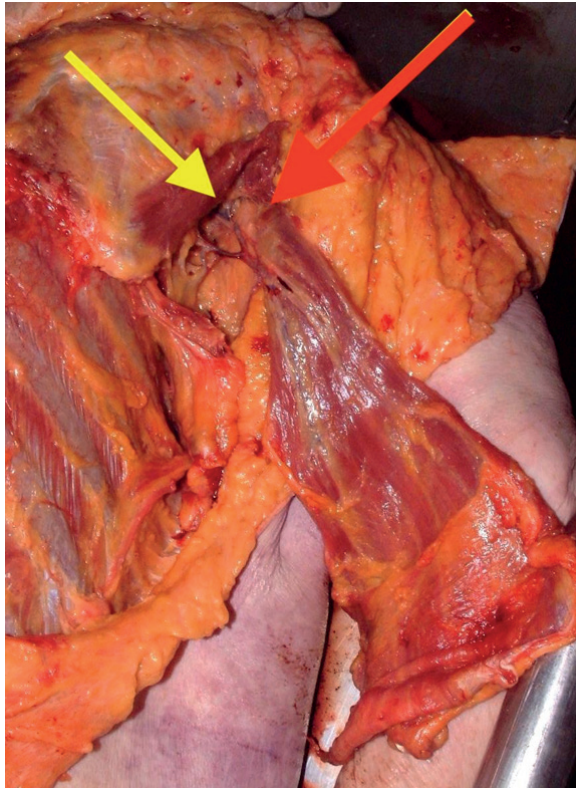


Figura 3. Diseción en cadáver en fresco donde se observa el pedículo vascular proximal proveniente de la a. thoracodorsalis (TA) (flecha amarilla). La flecha roja indica la inserción proximal del m. latissimus dorsi (TA). Cátedra de Anatomía Humana I y II, Facultad de Medicina UAI, sede Rosario.

vidades físicas intensas, como levantar peso, trepar o remar, y actúa como músculo accesorio en la respiración forzada, elevando las costillas inferiores en situaciones de esfuerzo respiratorio.

Cubre casi todos los músculos del tronco posterior e inferior. Junto con los *músculos levator scapulae* (TA), *trapezius*, (TA), *rhomboides major* (TA), *rhomboides minor* (TA) conforma la capa superficial de los músculos extrínsecos de la espalda (**Figura 2**).

La irrigación del m. latissimus dorsi es principalmente por la *arteria thoracodorsalis* (TA) o arteria toracodorsal, que es la continuidad de la *arteria subscapularis* (TA) o arteria subescapular. Según el trabajo de Mustafá ¹⁰ sobre 20 disecciones cadavéricas, la *arteria thoracodorsalis* (TA) se dividió en 2 ramas (medial y lateral) lo cual constituyó el 95% de los hallazgos (**Figura 3**). Solo en 1 axila se constató la presencia de una *arteria thoracodorsalis* (TA) que se dividió en 3 ramas.

Las arterias emergentes de la novena a la undécima *arteriae intercostales posteriores* (TA) o arterias intercostales posteriores y de la primera a la tercera rama posterior de las *arteriae lumbales* (TA) o arterias lumbares irrigan el músculo en su parte medial (**Figura 4**).

Por lo tanto, es un músculo irrigado por un pedículo principal axilar y medialmente por varios pedículos perforantes de las arterias intercostales y lumbares.

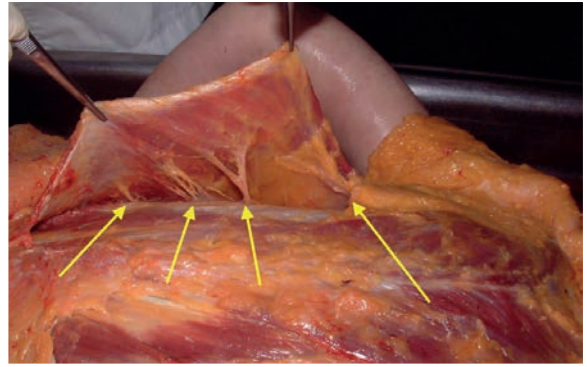


Figura 4. Diseción en cadáver en fresco donde se observan los pedículos vasculares provenientes de las arteriae intercostales posteriores (TA) y de la primera a la tercera rama posterior de las arteriae lumbales (TA) (flechas amarillas). Cátedra de Anatomía Humana I y II, Facultad de Medicina UAI, sede Rosario.

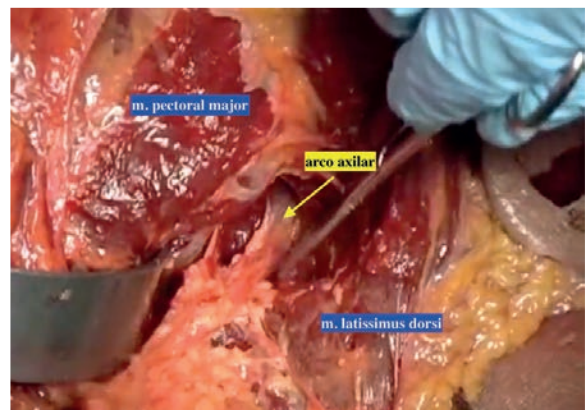


Figura 5. Imagen intraoperatoria durante la disección de la axila donde se identifica una banda muscular que se extiende del m. latissimus dorsi al m. pectoralis major. Dicha banda corresponde al arco muscular axilar o arco de Langer. Servicio de Cirugía Plástica, Hospital Privado Rosario.

res. De esta forma, y desde el punto de vista de la Cirugía Plástica es un colgajo muscular tipo III de Mathes y Nahai ¹¹. La innervación está a cargo del *nervus thoracodorsalis* (TA) o nervio toracodorsal. Este nervio es una rama del fascículo posterior del plexo braquial, con fibras derivadas de las raíces cervicales sexta a octava. Desciende delante del *musculus subscapularis* (TA) o músculo subescapular y la arteria subescapular, a lo largo de la pared posterior de la axila, y penetra al músculo cerca del borde lateral de la *scapula* (TA) o escápula ¹²⁻¹⁴.

HALLAZGOS

Durante la realización de un procedimiento de reconstrucción mamaria en nuestra institución en una paciente de 42 años con cáncer de mama con vaciamiento axilar se constató una banda muscular que unía el m. latissimus dorsi al m. pectoralis major (**Figura 5**).

Debido a este hallazgo se propuso identificar entre los preparados que se encuentran en la Cátedra de Anatomía I y II la presencia de esta variante y en uno de ellos

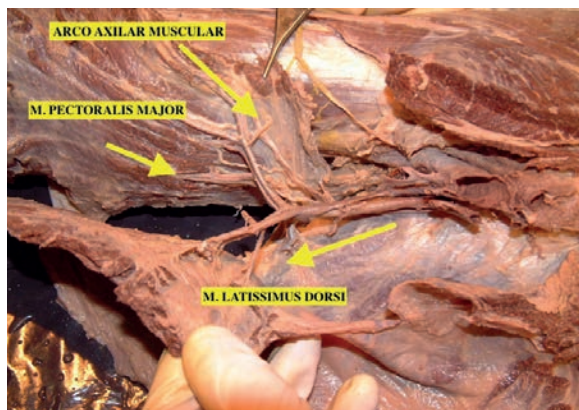


Figura 6. Discción en cadáver formolizado donde se identifica la banda muscular que se extiende del m. latissimus dorsi al m. pectoralis mayor. Cátedra de Anatomía Humana I y II, Facultad de Medicina UAI, sede Rosario.

logramos identificar dicho Arco Muscular Axilar (Figura 6).

DISCUSIÓN

Algunas disecciones han mostrado inserciones anómalas del latissimus dorsi, donde las fibras musculares no terminan exclusivamente en el *surco intertubercular (TA)* o corredera bicipital del húmero. Estas inserciones pueden extenderse hacia el *m. pectoralis major (TA)*, el *m. teres major (TA)* o incluso estructuras más distantes como las costillas superiores. Estas variantes anatómicas pueden modificar significativamente las líneas de tracción y la biomecánica del hombro. La variante muscular más habitual que está descrita está conformada por fibras musculares y fibrosas que parten del *m. latissimus dorsi* y se dirigen en forma transversa a insertarse hacia el *m. pectoralis major* o eventualmente a las fibras tendinosas del canal braquial. Esto constituye el arco muscular axilar o **arco de Langer (Figura 7)**.

La importancia del conocimiento de este arco muscular axilar tiene 2 significados:

Síndrome de compresión costoclavicular, el atrapamiento de la vena axilar, el atrapamiento del nervio mediano, el síndrome de hiperabducción, el síndrome de salida torácica y el síndrome de inestabilidad del hombro¹⁵. Este arco muscular puede oscurecer la palpación de los ganglios linfáticos axilares.

En el caso de un colgajo de *latissimus dorsi* para reconstrucción mamaria, la falta de reconocimiento de esta variante dará como resultado la compresión del pedículo toracodorsal y la eventual pérdida del colgajo. Es importante considerar que el *m. latissimus dorsi* se puede rotar hasta cubrir zonas próximas al esternón (Figura 8). Para lograr esta máxima rotación sin compromiso vascular, en caso de cons-

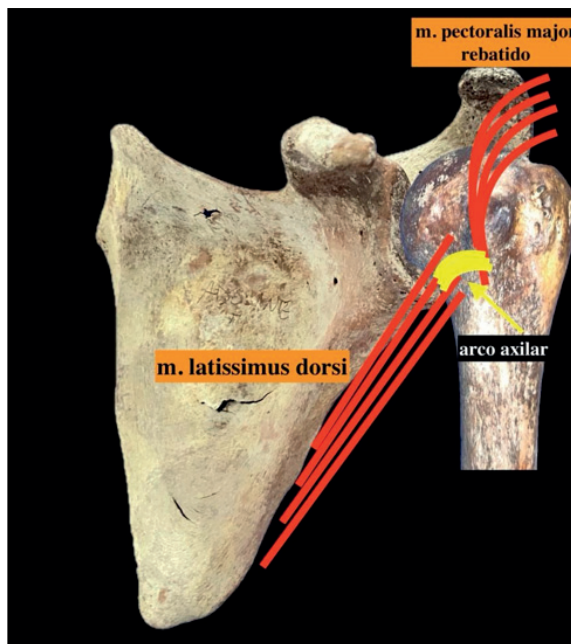


Figura 7. Representación esquemática de la ubicación del arco muscular axilar (en amarillo). Las líneas rojas paralelas al borde lateral escapular representan las fibras del m. latissimus dorsi, mientras que en la parte superior se observan las fibras del m. pectoralis mayor rebatidas. Cátedra de Anatomía Humana I y II, Facultad de Medicina UAI, sede Rosario.

tarse esta variante en la axila, es clave seccionarla (**sección del arco muscular axilar**).

Otro punto a tener en cuenta es que en ocasiones el arco axilar puede ser netamente muscular (tipo I) y otras es una forma tendinosa (tipo II). Estos arcos se cruzan frente a los vasos y nervios axilares y las venas podrían verse afectadas principalmente dentro de esta variación que puede desempeñar un papel en la obstrucción intermitente de la vena axilar¹⁵⁻¹⁸.

CONCLUSIÓN

La presencia de variaciones anatómicas en el *latissimus dorsi* como el “arco muscular axilar o de Langer” adquiere gran importancia especialmente cuando el cirujano explora la axila en vaciamientos oncológicos o en disecciones axilares con el objeto de rotar el *m. latissimus dorsi* para reconstrucciones mamarias. La frecuencia en diferentes publicaciones alcanza aproximadamente el 6%. En conclusión, las variaciones anatómicas del *m. latissimus dorsi* no solo enriquecen el conocimiento anatómico, sino que también poseen un impacto directo en la práctica quirúrgica, resaltando la necesidad de su consideración en contextos clínicos y quirúrgicos avanzados. Por ello, es fundamental un conocimiento anatómico detallado y el uso de herramientas avanzadas de diagnóstico preoperatorio para identificar estas variantes y optimizar los resultados clínicos.

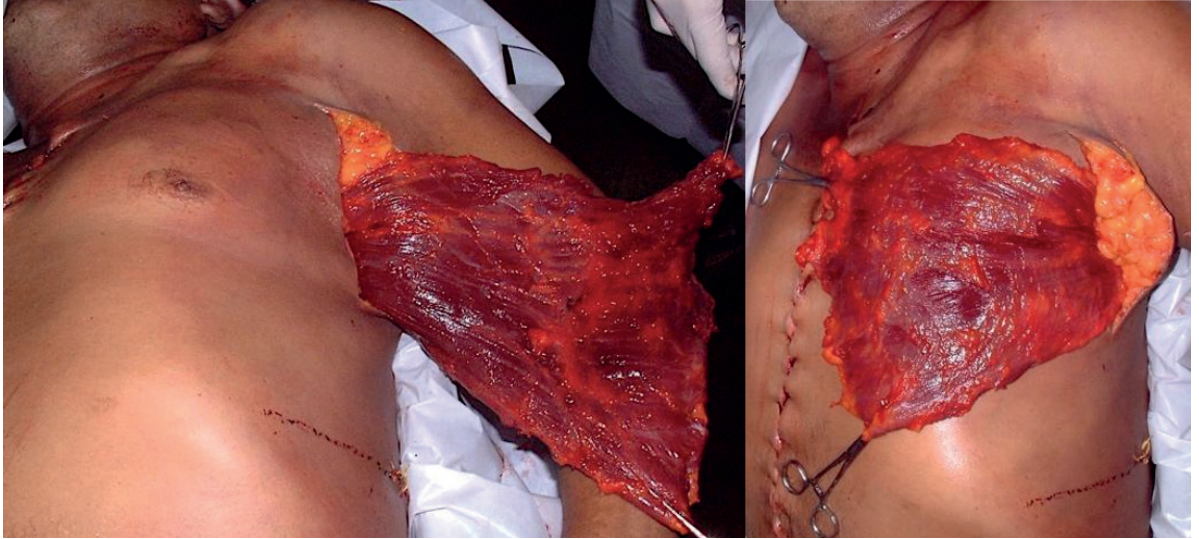


Figura 8. Disección en cadáver en fresco donde se observa la posibilidad de rotación el m. latissimus dorsi (TA) en su máxima extensión. Cátedra de Anatomía Humana I y II, Facultad de Medicina UAI, sede Rosario.

BIBLIOGRAFÍA

1. Vesalius A. *De humanis corporis fabrica libri septem*. Basilea: Ex officina Joannis Oporini; 1543.
2. Ramsay A. Account of unusual conformations of some muscles and vessels. *Edinburgh Med J*. 1812;8(31):281-283.
3. Schramm U, von Keyserlingk DG. Latissimus arc of the upper arm. *Anat Anz*. 1984;156(1):75-78.
4. Clarys JP, Barbaix E, van Rompaey H, Caboor D, van Roy P. The muscular arch of the axilla revisited: its possible role in the thoracic outlet and shoulder instability syndromes. *Man Ther*. 1996;1(3):133-139.
5. Besana-Ciani I, Greenall MJ. Langer's axillary arch: anatomy, embryological features and surgical implications. *Surgeon*. 2005;3(5):325-327.
6. Jeleev L, Georgiev G, Surchev L. Axillary arch in human: common morphology and variety. Definition of "clinical" axillary arch and its classification. *Ann Anat*. 2007;189(5):473-481.
7. Kataria K, Srivastava A, Mandal A. Axillary arch muscle: a case report. *Eur J Anat*. 2013;17(4):259-261.
8. Bezerra AJ, Didio LJ, Piva-Junior L. Biographical data on the anatomist Jean Léo Testut (1849-1925). *Bull Assoc Anat*. 1991;75(229):145-149.
9. Bergman RA. Doubled pectoralis quartus, axillary arch, chondroepitrochlearis, and the twist of the tendon of pectoralis major. *Anat Anz*. 1991;173(1):23-26.
10. Mustafa AYA, Alasmari WA. Anatomical study of the latissimus dorsi muscle flap. *Int J Morphol*. 2022;40(3):562-565.
11. Mathes SJ, Nahai F. Classification of the vascular anatomy of muscles: experimental and clinical correlation. *Plast Reconstr Surg*. 1981;67(2):177-187.
12. Gray H. *Anatomy of the human body*. 20th ed. Thoroughly rev. and re-edited by Warren H. Lewis. Philadelphia: Lea & Febiger; 1918. p. 206.
13. Rouvière H, Delmas A, Vincent Delmas. *Anatomía humana: descriptiva, topográfica y funcional*. 11th ed. Elsevier, España; 2005. p. 195.
14. Marieb E. *Anatomy & Physiology*. 2nd ed. San Francisco, CA: Pearson Benjamin Cummings; 2005.
15. Mérida-Velasco JR, Rodríguez-Vázquez JF, Mérida-Velasco JA, Sobrado-Pérez J, Jiménez-Collado J. Axillary arch: potential cause of neurovascular compression syndrome. *Clin Anat*. 2003;16(6):514-519.
16. Soubhagya RN, Latha VP, Ashwin K, Madhan KS, Ganesh CK. Coexistence of an axillary arch muscle (latissimococondyloideus muscle) with an unusual axillary artery branching: case report and review. *Int J Morphol*. 2006;24(2):147-150.
17. Bhatt CR, Prajapati B, Patil DS, Patel VD, Singh BC, Mehta CD. Variation in the insertion of the latissimus dorsi and its clinical importance. *J Orthop*. 2013;10(1):25.
18. Miyauchi R. A very rare variation of the latissimus dorsi muscle: a case with accessory insertion into the first rib and pectoralis minor muscle. *Okajimas Folia Anatomica Japonica*. 1982;58(4-6):521-533.