Neumatosis intestinal y neumoperitoneo por cabozantinib

Pneumatosis intestinalis and pneumoperitoneum due to cabozantinib

Candela Guesalaga[1], Adriana Garcia[2], Ariel Tchercansky[3], Paz Burbano[3], Manuel Zyla[3], Francisco Thibaud[3], Matias Mihura[3], Álvaro Somma[1], Valentina Martínez Chávez[1], Bárbara C. Finn[1], María F. Repetto[1], Julio E. Bruetman[1], Pablo Young[1].

Fronteras en Medicina 2025;20(2):108-109. https://DOI.org/10.31954/RFEM/202502/0108-0109

Presentamos un varón de 45 años, con antecedentes de carcinoma renal de células claras de riesgo intermedio en estadio IV con afectación ósea (en lumbar 5, dorsal 8, octavo arco costal, glándula suprarrenal izquierda y ganglios retroperitoneales) diagnosticado en junio 2023, que realizó 4 ciclos de ipilimumab y nivolumab hasta septiembre de 2023.

En agosto de 2023 presentó progresión ósea a nivel ilíaco y acetabular izquierdo por lo que realizaron 10 sesiones de radioterapia localizada y comenzó segunda línea con cabozantinib.

En agosto de 2024 consultó al Servicio de Emergencias por cuadro clínico caracterizado por náuseas y vómitos de 24 horas de evolución asociado a distensión abdominal de 1 mes. El paciente se encontraba hemodinámicamente normal. El laboratorio evidenció leve leucocitosis 12.300 mm^3 y una proteína C reactiva de 2.7. En primera instancia se realizó radiografía y luego tomografía de abdomen (TC) y pelvis con doble contraste que evidenció neumoperitoneo y neumatosis intestinal yeyunal, sin observarse engrosamiento parietal, trastornos del realce de este o vascularización asociados **(Figura 1).**

Se procedió a realizar laparoscopia exploradora sin evidenciar perforación intestinal, ni sufrimiento de asas, presencia de líquido libre citrino en 4 cuadrantes que se envió a cultivo sin rescate microbiológico. Se indicó tratamiento antibiótico profiláctico durante 72 horas con ceftriaxona y metronidazol. En este contexto

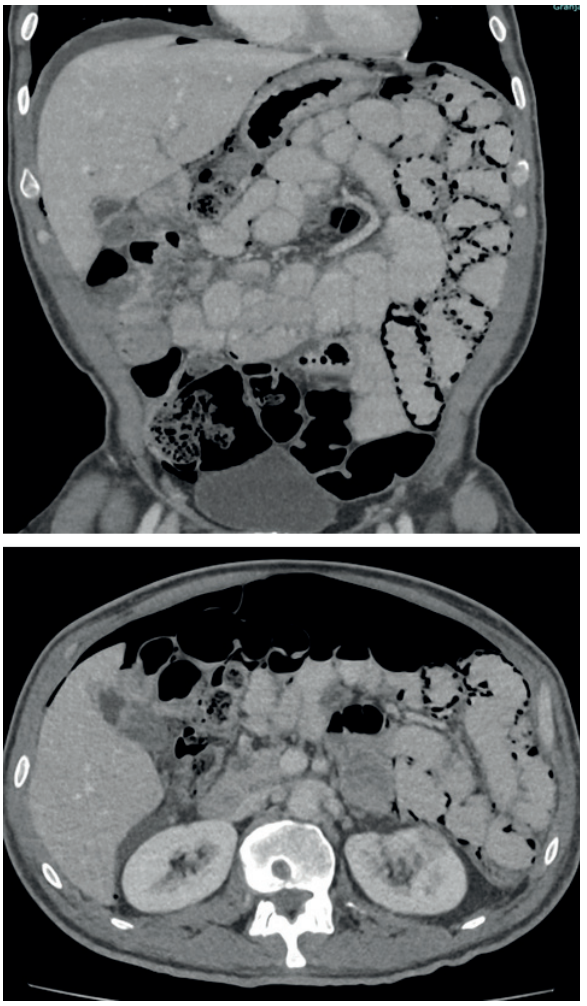

Figura 1. Neumatosis intestino-yeyunal asociada a neumoperitoneo. Plano A coronal y B axial.

1. Servicio de Clínica Médica, Hospital Británico de Buenos Aires
2. Diagnóstico por Imágenes, Hospital Británico de Buenos Aires
3. Cirugía General, Hospital Británico de Buenos Aires, Argentina

Correspondencia: Dr Pablo Young. Servicio de Clínica Médica Hospital Británico de Buenos Aires. Perdriel 74, CP: 1280, CABA. Argentina. Tel.: +54 11 4309 6400. pabloyoung2003@yahoo.com.ar

Los autores declaran no poseer conflictos de intereses.

Recibido: 17/01/2025 | Aceptado: 16/03/2025

se decidió suspender cabozantinib, actualmente fuera de tratamiento oncoespecífico. Fue evaluado un mes luego de la internación, encontrándose asintomático, se realizó nueva tomografía de abdomen y pelvis que evidenció leve mejoría de neumatosis intestinal y neumoperitoneo.

La neumatosis intestinal y el neumoperitoneo son la acumulación de gas en la pared intestinal y en el peritoneo respectivamente, que se observan en imágenes tanto radiográficas como tomográficas[1]. Tienen un significado clínico variable, que va desde un hallazgo incidental o sintomático leve, hasta perforación o isquemia[2]. Su origen es multifactorial interviniendo factores mecánicos, bioquímicos y bacterianos. Las alteraciones de la integridad de la pared con aumento en la permeabilidad de la mucosa facilitan la entrada de bacterias formadoras de gas[3]. Tiene múltiples etiologías, muchas de ellas benignas y otras con alta mortalidad, su tratamiento y pronóstico dependen de la causa subyacente[4].

Se han reportado casos de neumonitis intestinal y neumoperitoneo por cabozantinib. Este fármaco es un inhibidor de múltiples receptores de tirosina quinasa implicados en el crecimiento tumoral y la angiogénesis, como los receptores de la proteína receptora del factor de crecimiento de hepatocitos (MET), del receptor GAS6 (AXL) o del factor de crecimiento endotelial vascular (VEGF). Dicha droga puede ocasionar daño mucoso mediante disminución en los mecanismos de proliferación, diferenciación y sobrevida del epitelio gastrointestinal generando apoptosis celular y facilitando la translocación bacteriana, llevando a isquemia, necrosis y perforación[5].

La TC o la resonancia magnética permiten identificar fistulización, obstrucción, neumatosis, neumoperitoneo, megacolon o perforación intestinal, esta última con una prevalencia de 0.9-1.7% y tasas de mortalidad del 25% a 60 días[2].

El manejo es conservador mediante medidas de soporte, reposo intestinal e interrupción del fármaco implicado, y la evolución es favorable en la mayoría de los casos.

BIBLIOGRAFÍA

1. Rotondaro JC, Maya M, Gutiérrez M, Echavarría GL, Badariotti GH. Pneumatosis intestinal y neumoperitoneo: no tiene siempre indicación quirúrgica. Medicina 2024;84:574-8.
2. Gómez-Escudero O. Enterocolitis y otras manifestaciones de toxicidad gastrointestinal asociada a inmunoterapia y terapia blanco: una revisión para el gastroenterólogo. Rev Gastroenterol Mex 2024;89:89-105.
3. Ozturk M, Camlidag I, Nural MS, Ozbalci GS, Bekci T. A rare cause of acute abdomen in the ED: Chemotherapy-induced pneumatosis intestinalis. Turk J Emerg Med 2017;17:151-3.
4. Vargas A, Pagés M, Buxó E. Pneumatosis intestinalis due to 5-fluorouracil chemotherapy. Gastroenterol Hepatol 2016;39:672-3.
5. Furelos TG, Bueno EF, Legazpi IR, Penín IR. Seguridad y tolerabilidad de cabozantinib en cáncer renal y hepatocarcinoma. Ars Pharm 2023;64:19-27.