

# Angioplastia con balón liberador de drogas en la reestenosis de venas pulmonares secundaria a múltiples ablaciones auriculares

## Drug-eluting balloon angioplasty for pulmonary vein re-stenosis secondary to multiple atrial ablations

Marcelo Montero<sup>1</sup>, Juan Arellano<sup>2</sup>, Juan Fernández<sup>3</sup>, Alejandro Palacios<sup>4</sup>

### RESUMEN

**Introducción.** Los pacientes con fibrilación auricular intervenidos con ablación auricular pueden intercurrir con estenosis de venas pulmonares.

**Caso clínico.** Paciente masculino de 56 años, con antecedente de fibrilación auricular tratado en tres ocasiones con ablación de venas pulmonares (VP) y disnea CFIH instalada tras la última intervención. Ingresó después de un año, con reagudización de fibrilación auricular y progresión de disnea, tras evaluación angiotomográfica se advierte estenosis severa de venas pulmonares izquierdas, por lo que se decide nueva ablación y angioplastia con stents de VP. Tras 26 meses presenta cuadro clínico de similares características, evidenciando hallazgos imagenológicos de reestenosis de VP; finalmente se realiza angioplastia con balón liberador de drogas, evolucionando satisfactoriamente.

**Conclusión.** La angioplastia con balón liberador de drogas como tratamiento con resultados eficientes en un caso de reestenosis de venas pulmonares, tras intervención con stents.

**Palabras clave:** reestenosis de venas pulmonares, angioplastia con stents, ablación, balón liberador de drogas.

### ABSTRACT

**Introduction.** Patients with atrial fibrillation undergoing atrial ablation may develop pulmonary vein stenosis.

**Clinical case.** A 56-year-old male patient with a history of atrial fibrillation treated three times with pulmonary vein (PV) ablation and CFIH dyspnea that developed after the last intervention. He was admitted one year later with an exacerbation of atrial fibrillation and progression of dyspnea. CT angiography evaluation revealed severe stenosis of the left pulmonary veins, leading to the decision to perform a new ablation and angioplasty with a PV stenting. Twenty-six months later, the patient presented with similar clinical characteristics, with imaging findings of PV stenosis. Drug-eluting balloon angioplasty was finally performed, with satisfactory outcomes.

**Conclusion:** Drug-eluting balloon angioplasty as a treatment with effective results in a case of pulmonary vein restenosis after stenting.

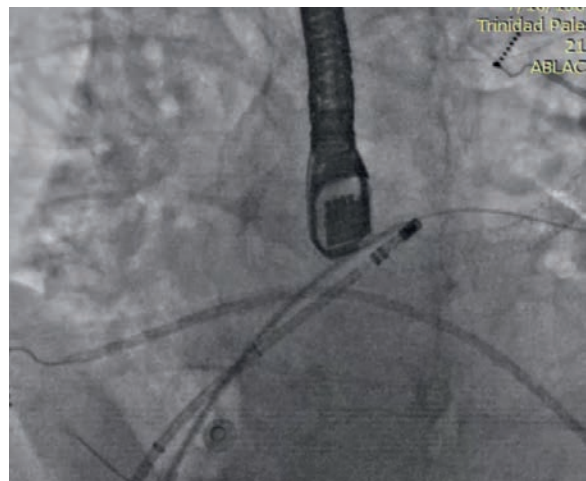
**Key words:** pulmonary vein restenosis, stenting angioplasty, ablation, drug-eluting balloon.

Revista Argentina de Cardioangiología Intervencionista 2025;16(2):68-70. <https://doi.org/10.30567/RACI/202502/0068-0070>

## INTRODUCCIÓN

La ablación con catéter se ha convertido en la alternativa terapéutica en casos de fibrilación auricular (FA), la cual usa energía que aísla por radiofrecuencia las venas pulmonares (VP), a medida que el tejido es ablacionado por injuria térmica induce fibrosis y cicatrización que se extiende profundamente en la vena pulmonar intervenida desde el ostium, lo que provoca estenosis del lumen vascular<sup>2,4,5</sup>. La estenosis de VP (EVP) suele diagnosticarse entre los 3 a 5 meses posterior a la intervención del catéter, cuya incidencia ha disminuido sustancialmente del 22,9% (rango de 3,4 a 42,4%) al valor de 0,85% (rango de 0,7 a 1 %) como consecuencia del aislamiento antral, ablación cir-

conferencial, mapeo tridimensional y el uso de ultrasonido intracardíaco<sup>3,5</sup>. En la presentación clínica de EVP pueden destacarse disnea de esfuerzo, tos, dolor pleurítico, hemoptisis, y puede ser progresiva, lo que genera daño irreversible sobre el parénquima pulmonar, hipertensión pulmonar e insuficiencia cardíaca. El abordaje terapéutico contempla la intervención percutánea con angioplastia con balón (PBA) o *stent* en la vena pulmonar (PSI). Los



**Figura 1.** Se observan los electrodos de ablación, los mismos que fueron utilizados para localizar las venas pulmonares y de esta manera realizar angioplastia con stents.

1. Fellow del Servicio de Hemodinamia. Sanatorio de la Trinidad Palermo. CABA. Argentina

2. Médico de staff del Servicio de Hemodinamia. Sanatorio de la Trinidad Palermo. CABA. Argentina

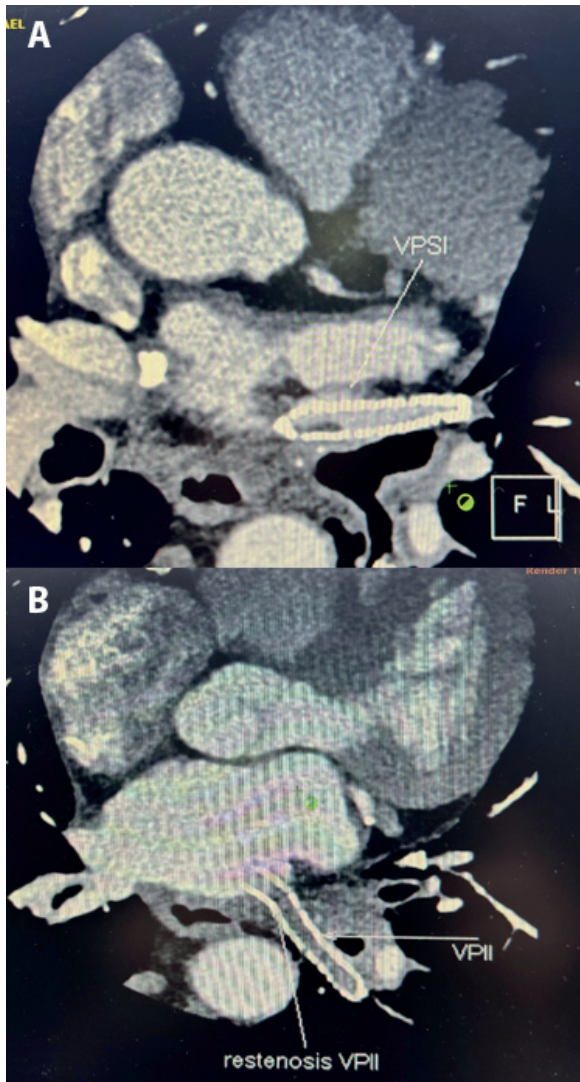
3. Médico de staff del Servicio de Hemodinamia. Sanatorio de la Trinidad Palermo. CABA. Argentina

4. Jefe del Servicio de Hemodinamia. Sanatorio de la Trinidad Palermo. CABA. Argentina

✉ Correspondencia: Marcelo Montero. Servicio de Hemodinamia Sanatorio de la Trinidad Palermo. Av. Cerviño 4720, C1425 CABA. Argentina. Tel.: 112343778. [marcelomonterob8626@gmail.com](mailto:marcelomonterob8626@gmail.com).

Los autores no declaran conflictos de intereses

Recibido: 20/05/2025 | Aceptado: 29/06/2025

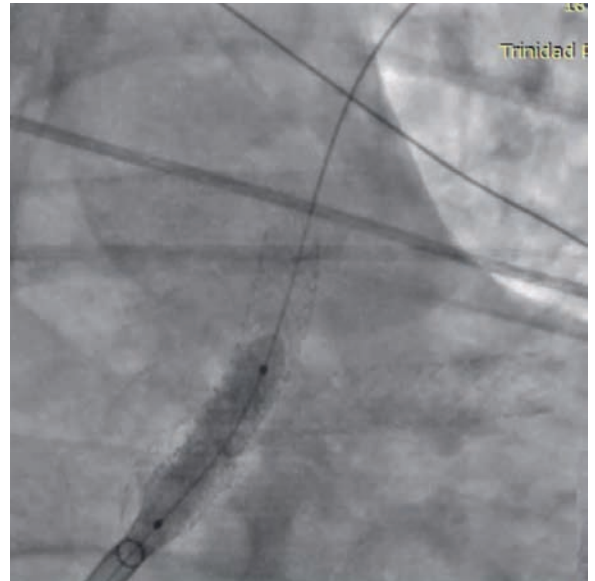


**Figura 2.** Angiotomografía. A) Estenosis de vena pulmonar superior izquierda. B) Estenosis de vena pulmonar inferior izquierda.

casos de reestenosis pueden presentarse en los próximos tres años a la última intervención<sup>1,2</sup>. El uso de balones liberadores de fármacos cuenta con resultados importantes, considerándose como opción para el complejo problema de la reestenosis *intra-stent* y abordaje para la enfermedad de pequeños vasos<sup>6,7</sup>.

## DESCRIPCIÓN DEL CASO

Paciente masculino de 56 años, con antecedente de hipertensión arterial, *bypass* gástrico y fibrilación auricular tratada por tres ocasiones con ablación extendida de VP derechas. Ingresó nuevamente con cuadro clínico de disnea CF II que, según refiere, presenta desde la última ablación, hacía un año. Se solicita angio-TAC objetivándose estenosis de VP izquierdas. Se decide realizar nuevamente ablación de su FA y angioplastia con *stents* de VP izquierdas (**Figura 1**). Se realiza aislamiento antral extenso de VP derechas con aplicación punto a punto con 40 watts en cara anterior y 30 watts en cara posterior y hasta 40 grados de temperatura guiada por VISITAG SURPOINT®. Se corroboró el aislamiento de las cuatro VP. Posteriormente se realiza angioplastia con colocación de *stent* Biotronik, Dynamic® 7.0x 56 (8ATM) en cada una de



**Figura 3.** Se evidencia angioplastia con balón periférico liberador de drogas en la reestenosis de los *stents* en venas pulmonares.

las ramas superior e inferior de las VP izquierdas, evaluándose con eco-Doppler TE la correcta apertura y ausencia de gradiente.

Después de 26 meses, reingresa por disnea en CF II-III; se solicita una nueva angio-TAC que evidencia *ostium* de VP calcificado asociado a engrosamiento periostial.

La VP superior izquierda (VPSI) presenta *stent* ostial de aproximadamente 54 mm de largo, desde los 10 mm dentro de la cavidad auricular hasta una rama secundaria inferior. Se encuentra permeable, con reestenosis focal excéntrica. Área luminal mínima de 7 mm<sup>2</sup> para un área luminal máxima de 26 mm<sup>2</sup> diámetro de referencia 5,5 mm<sup>2</sup> a una distancia de 17 mm del extremo auricular. Vena pulmonar inferior izquierda (VPII) con *stent* ostial que se extiende unos 8 mm de la cavidad auricular, con imagen de reestenosis focal concéntrica severa a nivel ostial (**Figura 2**). VP derechas sin imagen de estenosis. No se visualizan signos de trombosis. Se decide realizar nuevamente angioplastia utilizando balones liberadores de drogas: Balones Paseo Lux™ Biotronix OTW, 0,018", 7x40 mm x dos (Paclitaxel 3.0 µg/mm<sup>2</sup>. Polímero: Paclitaxel and butyryl-tri-hexyl citrate BTHC) (**Figura 3**). El procedimiento se realiza sin complicaciones seguido de tratamiento médico con doble antiagregación. El paciente evoluciona favorablemente, y durante el seguimiento continúa en ritmo sinusal y sin disnea.

## DISCUSIÓN

La ablación de VP se ha convertido en un enfoque terapéutico importante en tratamiento de arritmias cardíacas, siendo la estenosis una complicación grave, poco frecuente pero clínicamente relevante, definida como una reducción de 3 mm o superior de su diámetro; depende especialmente de las técnicas de ablación aplicadas, y es mayor con la ablación segmentaria o focal a nivel del *ostium* de VP en alrededor de 21% comparada con la ablación circunferencial y aislamiento antral, sobre la cual se estima solo 0,6%<sup>1</sup>. La terapéutica empleada es la intervención percutánea con angioplastia con balón (PBA) o implante de *stent* en la vena pulmonar (PSI). Tras la evaluación de una revisión sistemática que re-

porta ocho estudios observacionales, 487 pacientes con criterios de inclusión, el resultado principal de reestenosis que requirió reintervención se presentó en 196 de 325 venas en el grupo de PBA y en 111 de 443 venas en el grupo de PSI. En comparación con PSI, la PBA se asoció con un riesgo significativamente mayor de reestenosis (OR=2,91; IC del 95%: 1,15-7,37). PAG=0,025; I2= 79,2%)<sup>1,2</sup>. Los mecanismos involucrados en una reestenosis de VP tras una recanalización inicial exitosa no se comprenden por completo, podrían encontrarse en relación con una combinación de hiperplasia neointimal, fibrosis y formación de trombos. El balón liberador de fármacos (BLF) ha demostrado seguridad y eficacia para el tratamiento de la reestenosis, La pérdida tardía de luz en el seguimiento es consistentemente baja (<0,2 mm) y no

se ha reportado ningún evento trombótico al usar el BLF. La Sociedad Europea de Cardiología ha otorgado al BLF una recomendación de clase IIa y nivel B para el tratamiento de la RIS<sup>6,7</sup>.

## CONCLUSIÓN

El uso de BLF en casos de reestenosis fue considerado en este paciente como una alternativa segura y beneficiosa, que en correlato con la evidencia resulta ser un método innovador que promete resultados clínicos significativos y se constituye en una tecnología en constante evolución y de gran interés ante sus posibles aplicaciones en diferentes intervenciones coronarias, cardíacas y extracardíacas<sup>6,7</sup>.

## BIBLIOGRAFÍA

1. Campo-Rivera N, Negrete-Salcedo A, Tenorio-Tascón C, Rodríguez-Martínez A, Escobar-Rojas W. Angioplastia con balón de venas pulmonares por estenosis tras ablación percutánea de fibrilación auricular. *Revista Colombiana De Cardiología* 2022;28(5), vol. 28, no 5, p. 473-477.
2. Agasthi P, Sridhara S, Rattanawong P, Venepally N, Chao C, et al. Safety and efficacy of balloon angioplasty compared to stent-based strategies with pulmonary vein stenosis: a systematic review and meta-analysis. *World Journal of Cardiology*, 2023, vol. 15, no 2, p. 64.
3. Ogawa T, Yamashita S, Oseto H, Yokoyama M, Itakura R, et al. Pulmonary vein angioplasty for pulmonary vein stenosis after ablation therapy for atrial fibrillation – a report of 7 cases –. *Circulation Journal* 2022;86(8):1229-1236.
4. Fink T, Vogler J, Proietti R, Sciacca V, Heeger C, et al. Antithrombotic therapy after angioplasty of pulmonary vein stenosis due to atrial fibrillation ablation: a two-center experience and review of the literature. *Journal of Arrhythmia* 2022;38(6):1009-1016.
5. Fender E, Widmer R, Hodge D, Cooper G, Monahan K, et al. Severe pulmonary vein stenosis resulting from ablation for atrial fibrillation. *Circulation* 2016;134(23):1812-1821.
6. Kleber F, Mathey D, Rittger H, Scheller B. How to use the drug-eluting balloon: recommendations by the german consensus group. *EuroIntervention* 2011;7(K):K125-K128.
7. Choo G-H. Drug-eluting balloons: future potential indications and applications. *EuroIntervention* 2011;7: K112-K118.