

Implante en seno maxilar

Implant in maxillary sinus

Jorge S. Álvarez¹, Emilio Garip¹, Ignacio Álvarez¹

Resumen

Paciente de 60 años consulta por sinusitis recurrente tratada con antibioticoterapia. Se solicita tomografía computada de senos paranasales objetivándose imagen metálica en seno maxilar.

Palabras clave: sinusitis.

Abstract

A 60 year old patient consults for recurrent sinusitis treated with antibiotic therapy. Computed tomography of the paranasal sinuses is requested, revealing a metallic image in left maxillary sinus.

Keywords: sinusitis.

Alergia e Inmunología Clínica 2024;43(1):20

Paciente de sexo femenino de 60 años, consulta por sinusitis recurrente.

Es tratada con antibioticoterapia: amoxicilina más ácido clavulánico por 14 días, mejoría sintomática. A la semana se observa secreción nasal verdosa persistente, tratada nuevamente con antibióticos.

Se solicita TAC de senos paranasales, que informa:

-) Procidencia de prótesis dental (metálica) en el piso del seno maxilar izquierdo, con engrosamiento difuso de la mucosa del mismo (**Figuras 1 y 2**).

-) Imagen de *cone beam* en **Figura 3**.

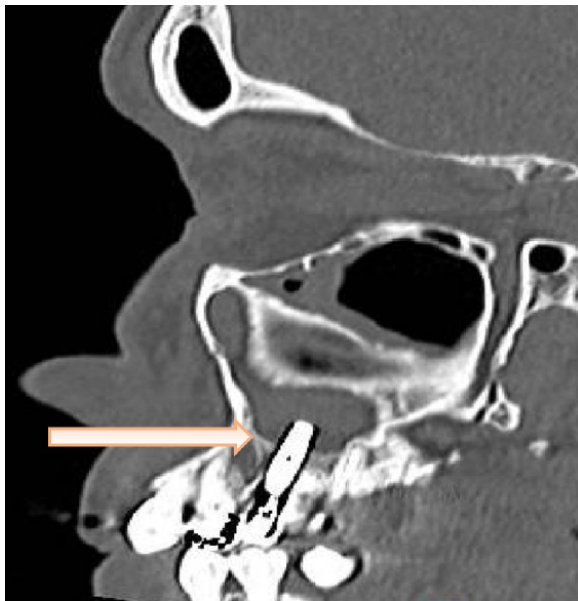


Figura 1.

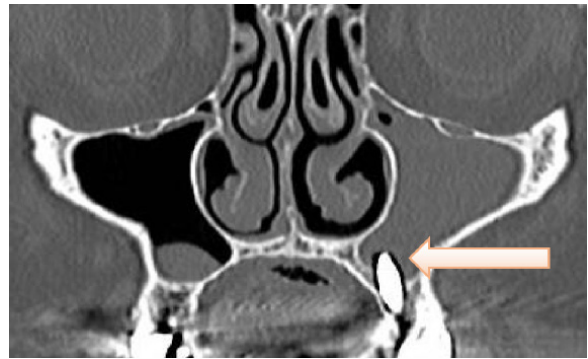


Figura 2.

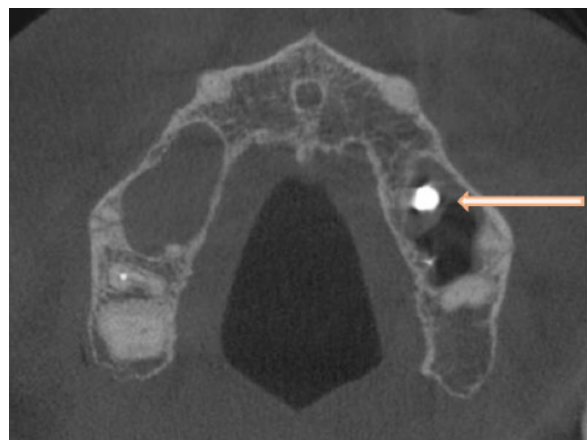


Figura 3.

1. Instituto de Diagnóstico y Tratamiento C. Oulton, Córdoba - Capital.

Correspondencia: Jorge S. Álvarez. jsalvarez@oultton.com.ar

Los autores no declaran conflictos de intereses

Recibido: 20/08/2024 | Aceptado: 28/08/2024