

DERMATITIS DE CONTACTO ALÉRGICA POR PARABENOS. A PROPÓSITO DE UN CASO

Allergic contact dermatitis due to parabens.
On the subject of a case

Birro ML¹, Marchena MX¹, Martínez JM¹, Saleme Y¹

RESUMEN

Contexto. Los Parabenos son ésteres del ácido parahidroxibenzoico, ampliamente utilizados como conservantes en múltiples productos alimentarios, farmacéuticos y cosméticos, raramente causan reacción cutánea, sin embargo en pacientes predispuestos pueden ser la génesis de cuadros de dermatitis.

Caso clínico. Se trata de paciente masculino de 11 años de edad con múltiples episodios de eczema posterior a diversas medicaciones tópicas usadas para manejo de lesiones cutáneas y óticas, quien por empeoramiento secundario requirió tratamiento en ámbito hospitalario por celulitis; fue derivado al Servicio de Alergia del Hospital J.M. Ramos Mejía bajo sospecha de eczema por contacto, donde realizaron pruebas cutáneas con los fármacos sospechosos; el estudio de inmunidad tardía reflejó positividad para las medicaciones que contenían lidocaína, sin embargo, esta fue descartada como etiología por obtener resultados negativos con los fármacos por separado. Finalmente se realizó test alergológico para excipientes, encontrando positivas las pruebas de inmunidad celular para parabenos, confirmando el diagnóstico de dermatitis alérgica de contacto por parabenos.

Conclusión. Dada la gravedad de síntomas y el proceso diagnóstico, consideramos interesante el caso presentado e instamos a considerar los parabenos como agente causal de reacciones de hipersensibilidad tardía.

Palabras claves: parabenos, dermatitis, alergia por contacto, test de parches.

ABSTRACT

Background. Parabens are esters of parahydroxybenzoic acid widely used as preservatives in multiple foods, pharmaceutical and cosmetic products, they rarely cause skin reaction, however in predisposed patients they can be the genesis of dermatitis.

Case report. This is an 11-year-old male patient with multiple episodes of eczema after various topical medications used to manage skin and ear lesions, who, due to secondary worsening, required hospital treatment for cellulitis; He was referred to the allergy service of the J.M. Ramos Mejía under suspicion of contact eczema, where were performed skin tests with the suspected drugs; the late immunity study showed positivity for medications containing lidocaine, however this was ruled out as an etiology due to negative results with the drug alone. Finally, an allergological test was performed for excipients, finding positive the cellular immunity tests for parabens, confirming the diagnosis of allergic contact dermatitis due to parabens.

Conclusion. Given the severity of symptoms and the diagnostic process, we consider the case presented interesting and urge to consider parabens as a causal agent of delayed hypersensitivity reactions.

Keywords: parabens, dermatitis, allergic contact, patch test.

Archivos de Alergia e Inmunología Clínica 2021;52(3):116-118

INTRODUCCIÓN

Los parabenos son ésteres del ácido parahidroxibenzoico (metil, etil, propil, bencil y butilparabenos), son ampliamente utilizados como conservantes por su actividad antimicrobiana y los podemos encontrar en múltiples productos alimentarios como preservativos, productos farmacéuticos como excipientes, y extensamente en productos cosméticos, por lo que pueden generar sensibilización por diversas vías como la vía cutánea, aunque las reacciones generadas son poco frecuentes constituyendo entre el 1-2% de las reacciones asociadas a aditivos^{3,8}. Los parabenos prácticamente no generan irritación en piel indemne,

sin embargo, en piel lesionada pueden generar sensibilización por exposiciones repetidas^{1,3}, estando asociada la exposición a parabenos con la dermatitis atópica⁵. El tratamiento de sus reacciones se basa en la evitación y manejo sintomático con corticoides y antihistamínicos. Sin embargo, dada su baja prevalencia, puede llegar a representar un desafío diagnóstico y terapéutico si no se sospecha oportunamente como agente etiológico.

PRESENTACIÓN DE CASO.

Paciente masculino de 11 años de edad con antecedente de múltiples episodios de reacción cutánea en distintas regiones corporales tratadas con medicación tópica, consistentes en edema, eritema y lesiones vesiculares, para los cuales requirió internación en uno de los cuadros; presentó su último episodio en agosto de 2019, el mismo inició con otalgia izquierda por lo cual consultó a guardia donde se indicaron gotas óticas. Vuelve a consultar dos días después por persistencia de dolor a lo que suma lesiones edematosas y eritematovesiculares con exudado seroso en pa-

1. Servicio de Alergia e Inmunología, Hospital José María Ramos Mejía, Ciudad Autónoma de Buenos Aires, Argentina.

Correspondencia: secretaria@aaaic.org.ar

Los autores declaran no poseer conflictos de intereses.

Recibido: 01/09/2021 | Aceptado: 01/12/2021

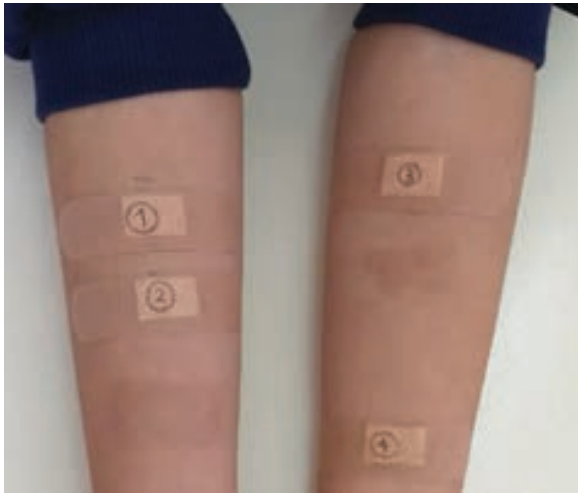

Figura 1. Segundo patch test en antebrazos (1. Trimetropin sulfametoxazol, 2. Gentamicina, 3. Hidrocortisona y 4. Lidocaína).

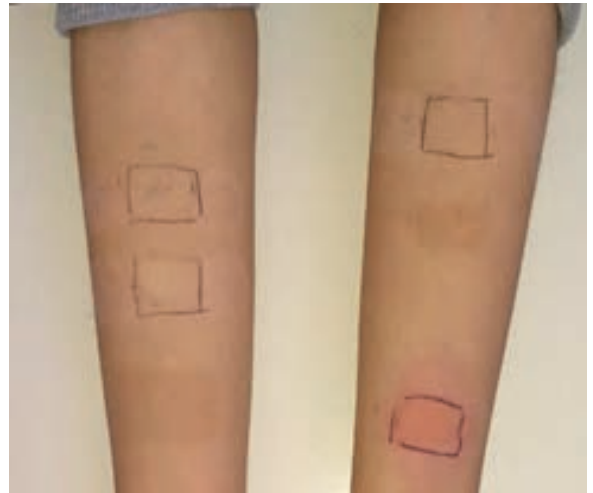


Figura 2. Lectura segundo patch test a las 48 horas, resultado positivo para 4) Lidocaína.



Figura 3. Lectura tercer patch test a las 48 horas en antebrazo izquierdo, resultado positivo a mezcla de parabenos.

bellón auricular izquierdo y eritema en mejilla y zona laterocervical izquierdas. Se inició manejo antibiótico con amoxicilina + ácido clavulánico vía oral, sin mejoría posterior a tres días, por lo cual se internó para manejo endovenoso con impresión diagnóstica de celulitis.

Dentro de los estudios realizados se encontró IgE elevada (1597 UI/ml) y eosinofilia leve (eosinófilos 781 K/ μ l - leucocitos 6510 K/ μ l), perfil inmunológico dentro de límites normales, hemocultivos negativos y resto de estudios sin hallazgos relevantes; el paciente evoluciona favorablemente luego de 4 días de internación, con disminución del edema y eritema, lesiones costrosas residuales y desaparición de lesiones vesiculares, se da el alta hospitalaria con impresión diagnóstica de dermatitis de contacto,

con interconsulta por Servicio de Alergia e Inmunología. El paciente ingresa por consulta externa al Servicio de Alergia e Inmunología con lesiones resueltas, madre refirió que la medicación aplicada fue: Otosporin L[®] gotas óticas (sulfato de polimixina B, sulfato de neomicina, hidrocortisona acetato, clorhidrato de lidocaína) y Platsul A[®] crema (sulfadiazina de plata, vitamina A, lidocaína). En otras ocasiones recibió: Paldar H[®] (mupirocina, hidrocortisona) y Gelbiotic plus[®] (ácido fusídico, betametasona). Dadas las características retardadas del cuadro clínico se procede a realizar pruebas cutáneas de inmunidad celular con fármacos considerados sospechosos, con resultados positivos a parches de Otosporin L[®] (+++) y Platsul A[®] (++++); en una segunda instancia se realizaron parches a: 1. trimetropina sulfametoxazol, 2. gentamicina, 3. hidrocortisona y 4. lidocaína gel que contenía metil y propilparabeno en sus excipientes (**Figura 1**), obteniendo resultado positivo a esta última (++++) (**Figura 2**). Se manejaron las lesiones posteriores a los parches con corticoides hasta la resolución.

En el siguiente control se realizó *prick test* en antebrazo con lidocaína 50 mg/ml (sin parabenos), con control negativo (solución salina) y control positivo (histamina al 0,1%), obteniendo en la lectura a los 20 minutos resultados negativos para agente anestésico común en las medicaciones sospechosas, se obtuvo mismo resultado a pruebas intradérmicas, por lo cual se realizó parche con mezcla de parabenos (P-hidroxibenzoato de metilo, P-hidroxibenzoato de hidroxibenzoato de metilo, P-hidroxibenzoato de etilo, P-hidroxibenzoato de butilo y P-hidroxibenzoato de bencilo) contenidos en la medicación testada inicialmente, Platsul A (nipagin y nipsol) y Otosporin L (metil-hidroxibenzoato) (**Figura 3**), en el que se obtuvo resultado positivo (+++), con lo cual se

concluyó que los parabenos como agente oculto en los fármacos sospechosos fueron los responsables del cuadro clínico del paciente, confirmándose de esta manera el diagnóstico de dermatitis de contacto alérgica por parabenos. Se indicó la evitación de los productos que los incluyeran en el listado de ingredientes, con educación al paciente y familiares en la lectura de etiquetas.

DISCUSIÓN

Los parabenos son utilizados ampliamente en la industria farmacéutica, alimentaria y cosmética debido a sus propiedades como conservantes. Estos pueden ser etiquetados con múltiples nomenclaturas, por lo cual es imprescindible corroborar su presencia en dichos productos previo a establecer tratamientos en pacientes con alergia confirmada a excipientes, teniendo en cuenta que si bien tienen bajas tasas de sensibilización en productos cosméticos debido a su poca absorción percutánea², la sensibilización es mayor en productos farmacéuticos³. Los parabenos que han sido incorporados a preparaciones farmacológicas pueden precipitar reacciones anafilácticas en pacientes sensibilizados, generando reacciones inclusive con la primera exposición por reactividad cruzada con otros productos comerciales⁷; en nuestro caso, la reacción involucrada fue de tipo IV encontrando prueba cutánea intradérmica negativa con anestésico

sin parabenos por lo cual se procedió a la realización del test de parche con mezcla de parabenos que mostró positividad. Sin embargo, creemos que en el Gelbiotic Plus®, que incluye en sus ingredientes dos parabenos, el corticoide de mediana potencia que contiene interfirió en el resultado negativo del respectivo test de parche, atribuyendo también a las concentraciones de parabenos incluidos en el mismo (propil y metilparabenos), teniendo en cuenta que en la mayoría de los preparados farmacológicos la concentración es menor del 1% y que estos conservantes son incluidos en formulaciones orales con mayor frecuencia, aunque no se han reportado brotes de dermatitis con su ingestión^{2,7}. Cabe resaltar que el compromiso cutáneo y los múltiples tratamientos parenterales para tratar los episodios y sus complicaciones tuvieron gran influencia psicológica en el paciente, el cual presentó cuadros de ansiedad y rechazo al personal de salud por lo que fue manejado interdisciplinariamente con pediatría, psicología y apoyo familiar.

Dado el curso y la gravedad de la sintomatología, así como el proceso diagnóstico, consideramos interesante el caso presentado, e instamos a considerar reacciones adversas a medicación tópica y sus componentes excipientes ante un proceso resolutivo tórpido, en pacientes con reacciones a medicamentos no relacionados entre sí y a tener en cuenta los parabenos como agente causal de reacciones tardías dermatológicas.

BIBLIOGRAFÍA

1. Soni MG, Carabin IG, Burdock GA. Safety assessment of esters of p-hydroxybenzoic acid (parabens). *Food Chem Toxicol* 2005 Jul;43(7):985-1015. doi: 10.1016/j.fct.2005.01.020.
2. Fransway A, Fransway PJ, Belsito DV, et al. Parabens. *Dermatitis* 2019;30(1):3-31. doi: 10.1097/DER.0000000000000429
3. González-Muñoz P, Conde-Salazar L, Vañó-Galván S. Dermatitis alérgica de contacto a cosméticos. *Actas Dermo-Sifiliográficas*. 2014;105(9):822-32, <https://doi.org/10.1016/j.ad.2013.12.018>
4. Macy E, Schatz M, Zeiger RS. Immediate Hypersensitivity to Methylparaben Causing False-Positive Results of Local Anesthetic Skin Testing or Provocative Dose Testing. *The Permanente Journal* 2002;6(4):17-21.
5. Mitsui-Iwama M, Yamamoto-Hanada K, Fukutomi Y, et al. Exposure to paraben and triclosan and allergic diseases in Tokyo: A pilot cross-sectional study. *Asia Pac Allergy*. 2019 Jan 21;9(1):e5. doi: 10.5415/apallergy.2019.9.e5. PMID: 30740353; PMCID: PMC6365653.
6. Burbridge MA, Jaffe RA. Excipients in Anesthesia Medications, *Anesthesia & Analgesia*: May 2019;128(5):891-900. doi: 10.1213/ANE.0000000000003302
7. FarberMK, Angelo TE, Castells M, Tsen L. Anesthetic Management of a Patient with an Allergy to Propylene Glycol and Parabens, *Anesthesia & Analgesia*: March 2010 - Volume 110 - Issue 3 - p 839-842. doi:10.1213/ANE.0b013e3181cde5a5
8. Mowad CM. Allergic contact dermatitis caused by parabens: 2 case reports and a review. *Am J Contact Dermat*. 2000 Mar;11(1):53-6. doi: 10.1016/s1046-199x(00)90033-2. PMID: 10684390.
9. Dodge LE, Kelley KE, Williams LP, et al. Medications as a source of paraben exposure. *Reproductive toxicology* 2015;52:93-100. doi:10.1016/j.reprotox.2015.02.002
10. Dodge LE, Choi JW, Kelley KE, Hernández-Díaz S, Hauser R. Medications as a potential source of exposure to parabens in the U.S. population. *Environmental research* 2018;164:580-4. doi:10.1016/j.envres.2018.03.035