TAVI en paciente con nacimiento bajo y anómalo de coronaria izquierda. Reporte de caso

TAVI in patient with low and anomalous origin of left main coronary artery. Case report

Marcelo Menéndez[1], Alejandro Lezcano Bournissent[1], Tomás Cúneo[1]

RESUMEN

Introducción. TAVI (trans aortic valve implantation) es una intervención ampliamente difundida, bien tolerada, y de corta estadía hospitalaria. Está indicada en pacientes con estenosis aórtica severa sintomática. Los pacientes con nacimiento anormalmente bajo del ostium de las arterias coronarias presentan un riesgo adicional, ya que se puede comprometer el flujo de las mismas cuando se implanta la protésis.
Objetivo. Reporte de caso de TAVI en paciente que presentó un nacimiento bajo del ostium de las arterias coronarias.
Método. En este estudio presentamos un caso clínico de un paciente con estenosis aórtica severa candidato a TAVI que presentó nacimiento bajo de las arterias coronarias, al cual se le realizó balloon sizing.
Conclusión. TAVI en pacientes con ostium coronario bajo es un gran desafío técnico. La planificación previa con análisis exhaustivo por TAC multislice y como método adicional la utilización de balloon sizing son fundamentales para lograr el éxito de esta intervención.

Palabras clave: *TAVI, balloon sizing, estenosis aórtica.*

ABSTRACT

Introduction. TAVI (trans aortic valve implantation) is a widely disseminated, well-tolerated intervention with a short hospital stay. It is indicated in patients with severe symptomatic aortic stenosis. Patients with abnormally low birth from the coronary artery ostium are at additional risk, as the flow of the coronary arteries can be compromised when the prosthesis is implanted.
Objective. Case report of TAVI in a patient who presented a low birth of the coronary artery ostium.
Method. In this study we present a clinical case of a patient with severe aortic stenosis who was a candidate for TAVI who presented low birth of the coronary arteries, who underwent balloon sizing.
Conclusion. TAVI in patients with low coronary ostium is a great technical challenge. Pre-planning and using gestures such as "balloon sizing" are essential to achieve the success of this intervention.

Keywords: *TAVI, balloon sizing, aortic stenosis.*

Revista Argentina de Cardioangiología Intervencionista 2022;13(1):26-29. https://doi.org/10.30567/RACI/202201/0026-0029

INTRODUCCIÓN

TAVI (trans aortic valve implantation) es un procedimiento que consiste en el implante de una prótesis de la válvula aórtica de manera percutánea. Está indicado en pacientes con estenosis aórtica severa sintomática. En sus inicios se utilizaba para pacientes inoperables, extendiéndose su indicación con el tiempo a pacientes de alto riesgo quirúrgico[1] y más recientemente a pacientes de riesgo intermedio[2]. Estudios recientes han mostrado resultados satisfactorios aun en pacientes de bajo riesgo quirúrgico[3]. Es una intervención ampliamente difundida, bien tolerada, con alta tasa de éxito, bajas complicaciones y corta estadía hospitalaria.

Un desafío lo presentan aquellos pacientes con nacimiento anormalmente bajo del *ostium* de las arterias coronarias. Esta condición puede comprometer el flujo de las arterias coronarias cuando se implanta la protésis. Para evitar esta complicación existen varias técnicas, como asegurar el flujo de las coronarias con guía y *stent*, *balloon sizing*, selección de la prótesis adecuada y otras[4].

En este estudio presentamos un caso clínico de un paciente con estenosis aórtica severa candidato a TAVI que presentó nacimiento bajo y anómalo de las arterias coronarias.

OBJETIVOS

Reporte de caso de TAVI en una paciente con estenosis aórtica severa sintomática con riesgo elevado para cirugía que presentó un nacimiento bajo y anómalo de las arterias coronarias.

CASO CLÍNICO

Se presenta una paciente de sexo femenino de 88 años, con antecedentes de hipertensión arterial, dislipemia, anemia crónica y cáncer de mama hace 25 años, con requerimiento de radio- y quimioterapia. Fue evaluada por el servicio de Cardiología por presentar disnea en clase funcional II/III. Al examen físico se constató soplo sistólico aórtico de intensidad 5/6 con R2 disminuido irradiado a las arterias carótidas.

Se realizaron los siguientes estudios complementarios.

- Electrocardiograma (ECG): RS, PR 0.20", FC 70 lpm, sobrecarga de ventrículo izquierdo (SVI).
- Ecocardiograma Doppler: estenosis aórtica severa, gradiente pico 75 mmHg, gradiente medio 45 mmHg, AVaO 0.71, FEy 65%, sin trastornos de la motilidad.
- Tomografía computarizada (TC): válvula aórtica tricúspide severamente calcificada, área valvular

1. Departamento de Cardiología Intervencionista, Sanatorio Plaza, Rosario, Argentina

✉ Correspondencia: *Tomás Cúneo. Departamento de Cardiología Intervencionista, Sanatorio Plaza, Dorrego 1550, Rosario, Argentina. Tel 341 6422645*

Los autores no declaran conflictos de intereses

Recibido: 28/10/2021 | Aceptado: 14/01/2022

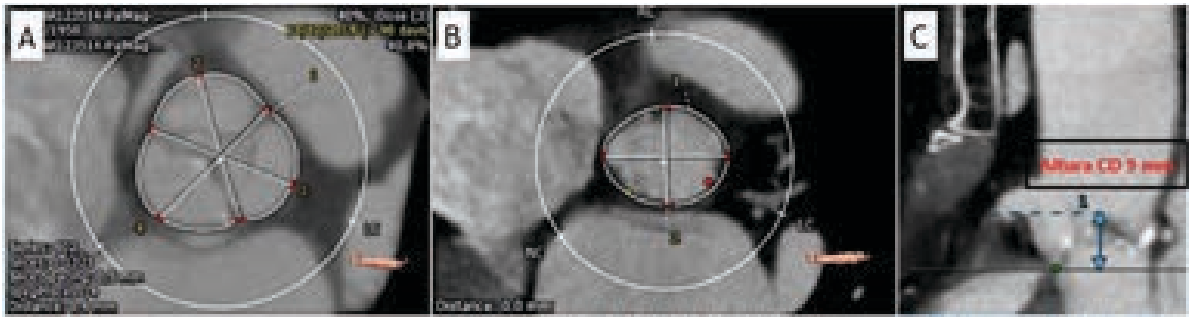

Figura 1. *A y B) TC que informa válvula aórtica tricúspide, calcificada. C) Se observa el origen anómalo de coronaria izquierda del seno derecho.*

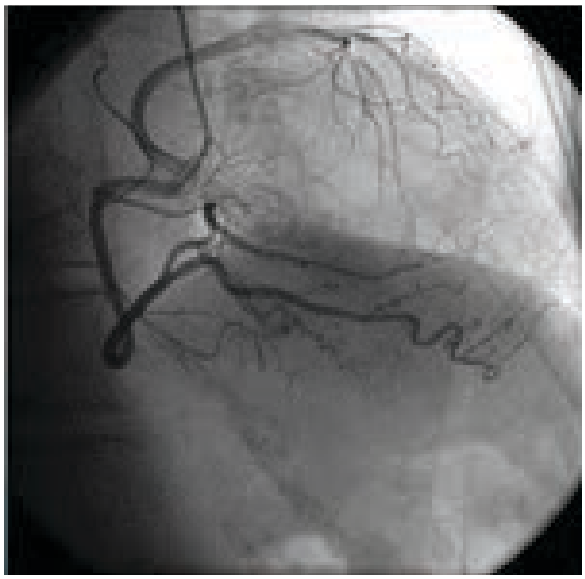

Figura 2. *Cinecoronariografía (CCG) donde se observa el nacimiento anómalo de la arteria coronaria izquierda en seno coronario derecho con trayecto retroaórtico. Arteria sin lesiones significativas.*

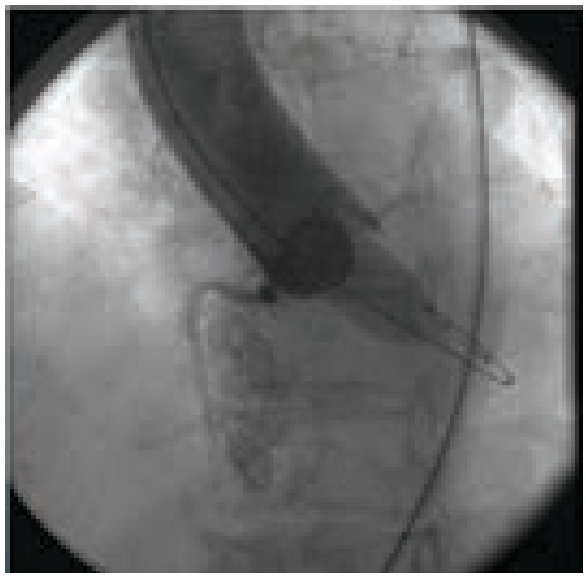

Figura 3. *Balloon sizing con balón de 20 x 40 mm y valvuloplastia aórtica.*

357,4 mm^2, perímetro valvular 67,8 mm, *score* de calcio valvular 1777, unión sinotubular –perímetro– 25,5 mm; senos de Valsalva 24,9 mm. Accesos arteriales femorales bilaterales conservados. Se constata un origen anómalo de arteria coronaria izquierda del seno derecho. Altura del *ostium* coronario derecho de 9 mm (**Figura 1**).

- Cinecoronariografía (CCG): Origen anómalo de arteria coronaria izquierda del seno derecho con un trayecto retroaórtico. Arterias coronarias sin lesiones significativas (**Figura 2**).
- Eco-Doppler de vasos de cuello: arterias carótidas y vertebrales permeables, sin lesiones significativas.
- Laboratorio. Hto 35; Hb 12; uremia 25; creatinina 0,68; plaquetas 273.000.
- Test de Fragilidad Escala de Edmonton: puntaje 6 a 7 (vulnerable).
- STS *score* 8 y EuroSCORE II 3,43%.

Luego de una presentación y discusión del caso clínico en ateneo (*Heart team*) se decidió realizar TAVI. Se optó por un acceso femoral derecho y dispositivo de precierre percutáneo. El acceso radial derecho se utilizó para posicionar catéter de *pig tail* en seno no coronario y evaluar posicionamiento de la válvula. Se avanzó desde acceso femoral catéter AL1 hasta el plano valvular. Se cruzó la válvula con cuerda recta 0,035". Se realizó intercambio con catéter de *pig tail*, y posteriormente se avanzó cuerda de alto soporte *Safari* 0,035 extra *small* y se retiró *pig tail*. A continuación se llevó a cabo *balloon sizing* con aortograma, con balón de 20 x 40 mm y valvuloplastia aórtica, bajo estimulación de marcapaso desde cuerda en VI (**Figura 3**). Se implantó prótesis de válvula aórtica percutánea ACURATE neo™ - Sistema de Válvula Aórtica (*Boston Scientific*, EE.UU.) (**Figura 4**).

Se realizó eco-Doppler cardíaco *bed side* donde se constató correcto posicionamiento de la prótesis, sin evidencia de *leak* paravalvular, con un gradiente pico de 10 mmHg. Además, se llevó a cabo *pull-back* de presiones con catéter de *pig tail* con retiro de VI hacia aorta, sin gradiente significativo. Finalmente se realizó aortograma torácico, que informó arterias coronarias permeables. Con el retiro de catéteres, guías, introductores y cierre percutáneo (*ProGlide, Abbott*, EE.UU.) del acceso femoral, se dio por finalizado el procedimiento.

La paciente evolucionó favorablemente, cursando posoperatorio inmediato en Unidad Coronaria, otorgándose el alta sanatorial a las 48 horas del procedimiento. Se indicó la siguiente medicación al alta: AAS y clopidogrel. En el seguimiento a 3 meses por consultorio externo la paciente se presentó asintomática, con eco-Doppler cardíaco de control que informó prótesis en posición aórtica normoimplantanda, sin gradientes significativos ni *leak* paravalvular.

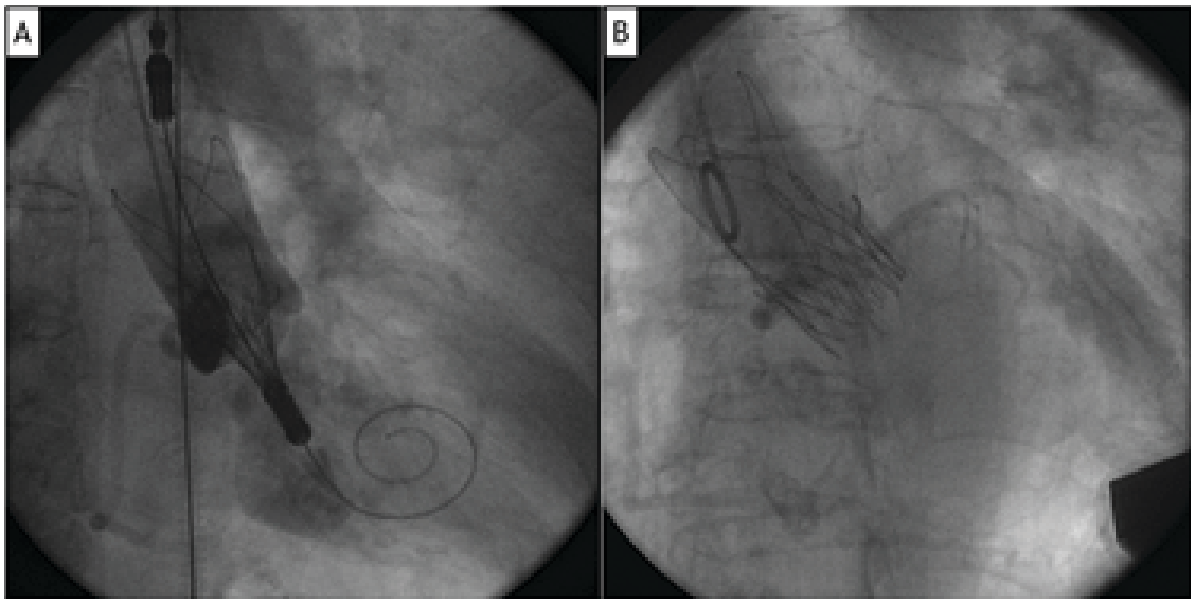

Figura 4. *A) Implante de prótesis de válvula aórtica percutánea autoexpandible. B) Aortograma final del implante sin leak paravalvular, válvula competente y arterias coronarias permeables.*

DISCUSIÓN

TAVI es un procedimiento percutáneo mínimamente invasivo que permite el implante de una prótesis valvular aórtica en pacientes con estenosis aórtica severa sintomática. Si bien es un tratamiento bien tolerado, un gran desafío lo presentan los pacientes con nacimiento bajo del *ostium* de las arterias coronarias. Esta condición puede favorecer la oclusión de arteria coronaria nativa durante el procedimiento, gravísima complicación con alta morbimortalidad (40,9% a los 30 días). El mecanismo de oclusión coronaria (OC) en este caso sería la obstrucción del *ostium* coronario por la prótesis mal ubicada –posicionamiento alto–, o bien ubicada pero en paciente con *ostium* bajo. Otros mecanismos de oclusión existentes son el desplazamiento de valvas severamente calcificadas hacia el *ostium*, disección de aorta, entre otros[5].

Los factores de riesgo que predisponen la oclusión coronaria post-TAVI son: arteria coronaria izquierda baja (>12 mm), seno de Valsalva >30 mm, *valve in valve*, VTC >4 mm (distancia virtual entre la válvula a implantar y el nacimiento del *ostium* coronario), severa calcificación con gran nódulo de calcio en cúspide izquierda (bicúspide), *oversizing* extremo, válvula autoexpandible, ausencia CABG, sexo femenino[6].

Se han descripto varias técnicas para prevenir la oclusión de las arterias coronarias. Una de ellas es el *balloon sizing* (dimensionamienro del balón), que consiste en realizar una valvuloplastia aórtica previa al implante valvular, corroborando que el desplazamiento de las valvas con la insuflación del balón no ocluyan los *ostiums* coronarios [7].

No obstante esto, es fundamental realizar un exhaustivo análisis de la TC *multislice* con correctas mediciones del nacimiento de los *ostiums*, perímetro y diámetro del anillo, diámetro de senos de Valsalva y de la unión sinotubular, con el fin de determinar el tipo y tamaño de la válvula percutánea a implantar. Existen otras técnicas con la finalidad de evitar dicha oclusión durante el procedimiento. Una de ellas es la cateterización previa de la arteria coronaria con catéter guía y el avance distal de cuerda 0,014 y posicionamiento del *stent* en la misma, a la espera de ser implantado en caso de oclusión coronaria post-TAVI[8].

Por último, en este caso se optó por una válvula autoexpandible ACURATE neo. Esta válvula se puede utilizar con una distancia del *ostium* coronario al plano anular ≥8 mm, y con una distribución de calcificación de valvas favorable. Esto es posible gracias a que los *stents* de la corona superior fijan las valvas nativas aórticas y permiten que se mantengan alejadas de los *ostiums* coronarios. Además, la configuración de los *stents* preserva el fácil acceso coronario si alguna vez fueran necesarias futuras intervenciones coronarias[9,10].

CONCLUSIÓN

TAVI en pacientes con *ostium* coronario bajo es un gran desafío técnico. La planificación previa es fundamental para lograr el éxito de esta intervención. Requiere de una correcta elección de la prótesis, y utilizar métodos coadyuvantes como el *balloon sizing* para disminuir las eventuales complicaciones.

Consentimiento Informado: El paciente firmó un consentimiento informado para participar en la investigación y permitirnos utilizar sus datos para su publicación.

BIBLIOGRAFÍA

1. *Smith C, Leon M, Mack M, et al. Transcatheter versus Surgical Aortic-Valve Replacement in High-Risk Patients. N Engl J Med 2011;364(23):2187-98.*
2. *Leon M, Smith C, Mack M, et al. Transcatheter or Surgical Aortic-Valve Replacement in Intermediate-Risk Patients. N Engl J Med 2016;374(17):1609-20.*
3. *Mack M, Leon M, Thourani V, et al. Transcatheter Aortic-Valve Replacement with a Balloon-Expandable Valve in Low-Risk Patients. N Engl J Med 2019;380(18):1695-1705.*
4. *Barbanti M, Sgroi C, Immè S, et al. Usefulness of contrast injection during balloon aortic valvuloplasty before transcatheter aortic valve replacement: a pilot study. EuroIntervention 2014;10(2):241-7.*
5. *Okuyama K, Jilaihawi H, Makkar RR. Leaflet length and left main coronary artery occlusion following transcatheter aortic valve replacement. Catheter Cardiovasc Interv 2013;82(5):E754-759.*
6. *Ribeiro HB, Webb JG, Makkar RR, et al. Predictive factors, management, and clinical outcomes of coronary obstruction following transcatheter aortic valve implantation: insights from a large multicenter registry. J Am Coll Cardiol 2013;62(17):1552-62.*
7. *Krishnaswamy A, Kapadia SR. Optimizing Valve Sizing in Balloon-Expandable Transcatheter Aortic Valve Replacement. JACC Cardiovasc Interv 2018;11(17):1706-09.*
8. *Yamamoto M, Shimura T, Kano S, et al. Impact of preparatory coronary protection in patients at high anatomical risk of acute coronary obstruction during transcatheter aortic valve implantation. Int J Cardiol 2016;217:58-63.*
9. *Möllmann H, Hengstenberg C, Hilker M, et al. Real-world experience using the ACURATE neo prosthesis: 30-day outcomes of 1,000 patients enrolled in the SAVI TF registry. EuroIntervention 2018;13(15):e1764-e1770.*
10. *Kim WK, Hengstenberg C, Hilker M, et al. Transcatheter aortic valve implantation with the ACURATE neo valve: indications, procedural aspects and clinical outcomes. EuroIntervention 2020;15(18):e1571-e1579.*