VASOESPASMO POR TACROLIMUS. REVISIÓN BIBLIOGRÁFICA

MARIANO D'ALESSANDRI[1], NATALIA BAEZA[1], MIRZA RIVERO[2], DIEGO ARAKAKI[3], CARLOS BOISONNETT[4], JORGE THIERER[5], JAVIER GUETTA[6]

RESUMEN

La prevalencia de vasoespasmo en pacientes con dolor precordial y cinecoronariografía (CCG) sin lesiones ateromatosas angiográficamente significativas asciende hasta 65%, siendo dentro de estas un 45% las arterias epicárdicas afectadas y un 55% los capilares microvasculares. Su prevalencia es alta especialmente en pacientes japoneses y en individuos de raza blanca1. En 1959, Myron Prinzmetal publicó una serie de 32 pacientes con un síndrome llamado "angina variante", que se manifiesta como dolor precordial asociado a elevación del segmento ST en el electrocardiograma (ECG), siendo característica dicha condición en reposo o en actividades ordinarias, no así con el esfuerzo2. A continuación se presenta un paciente con shock por vasoespasmo coronario asociado a inhibidores de calcineurina, en este caso tacrolimus, motivo por el cual se realizó una exhaustiva revisión bibliográfica encontrándose pocos casos en la literatura mundial.

Palabras clave: vasoespasmo, vasoespasmo coronario, tacrolimus, inhibidores de calcineurina.

ABSTRACT

The prevalence of vasospasm in patients with precordial pain and coronary angiography (CAG) without angiographically significant atheromatous lesions is up to 65%, 45% of which are affected epicardial arteries and 55% are microvascular capillaries. Its prevalence is high especially in Japanese patients and in white individuals (1). In 1959 Myron Prinzmetal published a series of 32 patients with a syndrome called "variant angina", which manifests as chest pain associated with ST-segment elevation on the electrocardiogram (ECG), this condition being characteristic at rest or in ordinary activities, no so with effort (2). A patient with Coronary Vasospasm Shock associated with calcineurin inhibitors, in this case tacrolimus, is presented below, which is why an exhaustive bibliographical review was carried out, finding few cases in the world literature.

Keywords: vasospasm, coronary vasospasm, tacrolimus, calcineurin inhibitors.

REVISTA CONAREC 2021;36(158):56-58 | HTTPS://DOI.ORG/10.32407/RCON/2020158/0056-0058

INTRODUCCIÓN

La prevalencia de vasoespasmo en pacientes con dolor precordial y cinecoronariografía (CCG) sin lesiones ateromatosas angiográficamente significativas asciende hasta 65%, siendo dentro de estas un 45% las arterias epicárdicas afectadas y un 55% los capilares microvasculares. Su prevalencia es alta especialmente en pacientes japoneses y en individuos de raza blanca1. En 1959, Myron Prinzmetal publicó una serie de 32 pacientes con un síndrome llamado "angina variante", que se manifiesta como dolor precordial asociado a elevación del segmento ST en el electrocardiograma (ECG), siendo característica dicha condición en reposo o en actividades ordinarias, no así con el esfuerzo2. A continuación se presenta un paciente con shock por vasoespasmo coronario asociado a inhibidores de calcineurina, en este caso tacrolimus, motivo por el cual se realizó una exhaustiva revisión bibliográfica encontrándose pocos casos en la literatura mundial.

CASO CLÍNICO

Paciente masculino de 70 años, con antecedentes de hipertensión arterial, extabaquista, enfermedad pulmonar obstructiva crónica y enfermedad renal crónica con requerimiento de hemodiálisis por 6 años secundario a glomeruloesclerosis focal y segmentaria. Se realizó trasplante renal de donante cadavérico dos semanas previas a la internación, y al momento de la consulta se encontraba inmunosuprimido con micofenolato, meprednisona y tacrolimus.

Presentó episodios de dolor precordial opresivo, de intensidad 7/10 en clase funcional IV intermitentes 48 hs previas a consultar. El día de la consulta presentó nuevo episodio durante la sesión de hemodiálisis, por lo cual acudió al servicio de emergencias.

Se realizó un electrocardiograma (ECG) con dolor precordial en curso que no mostró cambios isquémicos agudos y una troponina T-US de 157 pg/ml (VN: 3-14 pg/ml). Se internó en Unidad Coronaria donde se realizó una segunda muestra de troponina de 126 pg/ml, el resto del laboratorio mostró elevación de los productos nitrogenados (urea: 55 mg/dl, creatinina: 2,02 mg/dl) y leve hiperkalemia de 5,7 meq/dl **(Tabla 1).** Se realizó un ecocardiograma transtorácico (ETT), evidenciándose función sistólica del VI conservada, con fracción de eyección (FEy) de 62% e hipoquinesia del *septum* basal posterior. Se inició tratamiento con ácido acetilsalicílico y estatinas a altas dosis. Al examen físico, ingresó con hipertensión arterial sistólica leve y taquicardia, sin signos de insuficiencia cardíaca. Se realizó una CCG dentro de las 12 hs de inicio del dolor, donde no se observaron obstrucciones angiográficamente significativas **(Figura 1)**.

Posteriormente a dicho procedimiento, presentó dolor precordial opresivo transfixiante y paro cardiorrespiratorio de minutos de duración, precedido por taquicardia ventricular sostenida y *shock*, con requerimiento de intubación orotraqueal de urgencia y reanimación con cristaloides, con ECG que mostraba supradesnivel del segmento ST en derivaciones DII, DIII y AVF **(Figura 2)**, el cual cedió espontáneamente luego de 15 minutos. Se realizó nuevo ecocardiograma que demostró buena función sistólica del ventrículo izquierdo, sin derrame pericárdico ni valvulopatías.

1. Médico residente.
2. Medico Staff de Unidad Coronaria.
3. Medico Staff de Unidad Coronaria.
4. Jefe de Unidad Coronaria.
5. Jefe de sección de Insuficiencia Cardíaca.
6. Jefe de Cardiología.

Hospital CEMIC. CABA. Argentina.

✉ ***Correspondencia:*** *Mariano D'Alessandri. Galván 4102. CABA. Email: marianodalessandri87@gmail.com. Tel.: 1560144813.*

Los autores declaran no poseer conflictos de intereses.

Recibido: 10/08/2020 | **Aceptado:** 20/09/2020

Tabla 1. *Laboratorio completo al ingreso.*

Hematocrito: 39%	Urea: 118 mg/dl	Calcio: 9,5 meq/dl
Hemoglobina: 11.3 mg/dl	Creatinina: 2,2 mg/dl	Magnesio: 1,9 meq/dl
Leucocitos: 8.800 /mm^3	Sodio: 142 meq/dl	Fósforo: 3 meq/dl
Plaquetas: 188.000/mm^3	Potasio: 5.7 meq/dl	Proteínas totales: 8,2 mg/dl
Ph: 7,27	CO_2: 41 mmHg	HCO_3: 19 meq/dl

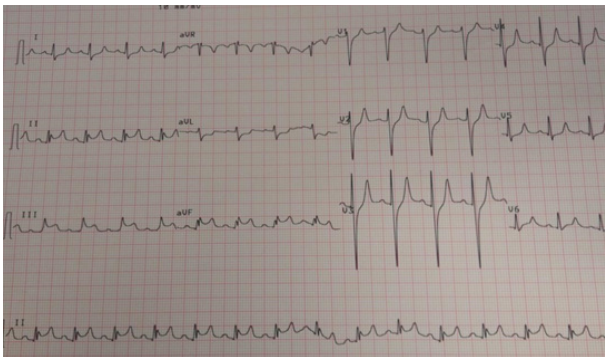

Figura 2. *Electrocardiograma que evidencia supradesnivel del segmento ST-T en DII, DIII y AVF.*

Evolucionó con hipotensión refractaria requiriendo sostén con vasopresores, y evidencia de supradesnivel transitorio en DII, DIII y AVF que cedió luego de 15 minutos, se realizó nueva CCG observándose vasoespasmo difuso en todo el árbol coronario limitándose con la administración de nitroglicerina intracoronaria **(Figura 3)**.

En dicho contexto, por la hiperkalemia y el vasoespasmo se propuso como probable factor desencadenante el tacrolimus por lo que se suspendió y se realizó dosaje de la droga en plasma, con valores de 14 ng/ml (VN: 10 a 20 ng/ml). A las 48 horas de inicio del cuadro, se inició descenso de sedación para progresar el weaning, tras lo cual evolucionó con taquicardia ventricular y posterior actividad eléctrica sin pulso **(Figura 4)** requiriendo reanimación cardiopulmonar avanzada exitosa durante 40 minutos con ECG posterior que evidenció nuevamente supradesnivel del segmento ST en DII, DIII y AVF. Se inició amlodipina y diltiazem y se decidió aguardar cinética de eliminación del inhibidor de calcineurina. Presentó durante el despertar varios episodios de supra desnivel en cara inferior que cedieron con la administración de nitroglicerina endovenosa y sedación profunda.

Se interpretó el cuadro como vasoespasmo coronario difuso, asociado a uso de inhibidores de calcineurina y precipitado por estímulo adrenérgico del despertar. Se adecuaron las dosis máximas toleradas de calcio antagonistas y, tras cumplida la cinética de eliminación del tacrolimus (4 vidas medias: 7 días) y luego de obtener dosajes infraterapéuticos del inmunosupresor, evolucionó estable sin volver a repetir episodios a pesar del descenso de la sedación.

Continuó tratamiento vasodilatador con bloqueantes cálcicos vía oral (amlodipina 5 mg cada 12 hs y diltiazem 120 mg cada 8 hs), sin presentar nuevos eventos. Se realizaron dos ecocardiogramas posteriores con fracción de eyección conservada, sin trastornos de la motilidad.

DISCUSIÓN

La angina vasoespástica fue descripta por primera vez por Prinzmetal et al., que la caracterizaron como una variante de la angina de pecho en donde el dolor comienza en reposo, con supradesnivel del ST en el ECG y capacidad funcional preservada[1]. La prevalencia de esta etiología es heterogénea; llega a ser elevada en las razas blanca y japonesa, y es más frecuente en múltiples vasos y difusa en tales casos[3]. Generalmente se presenta en adultos de entre 40 y 70 años[1], asociándose usualmente a tabaquismo, consumo de drogas como cocaína, marihuana y anfetaminas, así como también agentes quimioterápicos y antimigrañosos[3].

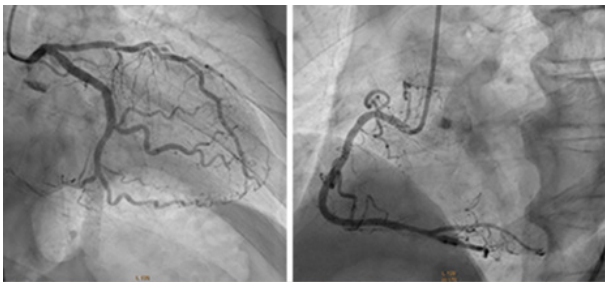

Figura 1. *Primera cinecoronariografía realizada al paciente que muestra arterias Sin lesiones angiográficamente significativas.*

El vasoespasmo resulta de la interacción de dos componentes: una anormalidad en la arteria coronaria, ya sea difusa o localizada, y un estímulo vasoconstrictor. Tales mecanismos propuestos incluyen: disfunción endotelial, hiperactividad de las células vasculares coronarias y otros factores como alteraciones del sistema nervioso autónomo[3]. En cuanto a la disfunción endotelial, la liberación de óxido nítrico (NO) juega un rol preponderante, aunque tales mecanismos parecen ser poco probables como la causa fundamental del vasoespasmo, pero sí como factor inductor[3]. En cuanto a la contracción de las células musculares, se regulan por la fosforilación y defosforilación de los canales de miosina, de la Ro-Kinasa y la calmodulina, por lo que un incremento en el calcio intracelular favorece la fosforilación y contracción del músculo liso. En modelos experimentales en cerdos, Shimokawa et al. han demostrado mediante un inhibidor de la Ro-Kinasa, prevenir el vasoespasmo[2].

En cuanto a los factores predisponentes, el tabaquismo ha sido el más preponderante, así como también la inflamación y el estrés oxidativo[1].

La enfermedad cardiovascular en los pacientes trasplantados renales es multifactorial ya que, a los factores de riesgo clásicos (tales como hipertensión arterial, diabetes, tabaquismo, dislipidemia), se le suman los factores de riesgo pretrasplante, tales como la uremia, la calcificación vascular y la hipertrofia ventricular, y, en el postrasplante, emerge la inmunosupresión como un nuevo determinante en la ecuación[5].

Con respecto a los inhibidores de la calcineurina, su principal función es la inmunosupresión lograda a través de la supresión de la activación de los linfocitos T que disminuye la producción de citoquinas tales como la IL-2, uniéndose a la proteína de unión a FK (FK binding protein, FKBP) e inhibiendo la actividad fosfatasa de esta enzima calcio-dependiente[5]. Sin embargo, su uso se ve frecuentemente asociado a efectos adversos cardiovasculares, tales como hipertensión arterial. Algunos de los mecanismos de daño postulados son a través de la activación del sistema renina angiotensina aldosterona, el sistema nervioso simpático, el aumento de la producción de endotelina-1, la inducción de estrés oxidativo y el aumento de la producción del óxido nítrico[6].

En el miocito, FKBP se une a los receptores de ryanodina que controlan la incorporación intracelular de calcio, aumentando la concentra-

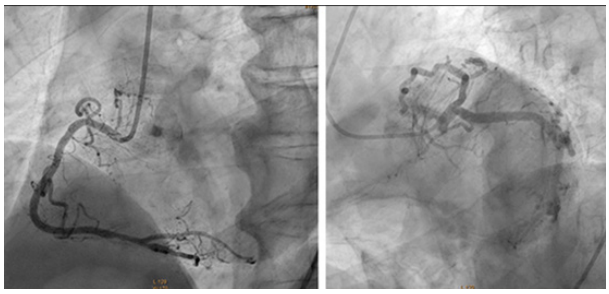

Figura 3. *Posterior a paro cardiorrespiratorio, se realiza segunda CCG que evidencia vasoespasmo coronario difuso.*

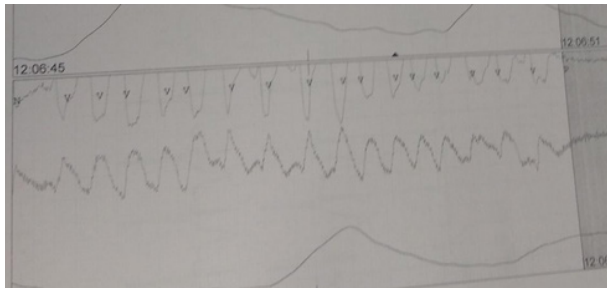

Figura 4. *Trazado superior muestra taquicardia ventricular monomorfa.*

ción intracelular del ión en las células del músculo liso, inhibiendo la óxido nítrico sintetasa y activando el sistema renina angiotensina aldosterona[5]. Todos estos mecanismos nos permiten explicar la aparición de disfunción endotelial y vasoespasmo coronario.

En cuanto al diagnóstico y presentación clínica, el vasoespasmo coronario se asocia a dolor en reposo, con cambios en el ECG, asociándose preponderantemente a supra ST, pero en algunas ocasiones puede observarse injuria subendocárdica e infradesnivel del segmento ST.

Un estudio demostró que el 45% de pacientes con dolor en reposo e infradesnivel del ST presentaron vasoespasmo coronario, generalmente subdiagnosticado; también se asocia a arritmias como bradicardia, paro sinusal, arritmias ventriculares, llegando a la taquicardia ventricular, fibrilación ventricular y asistolia en los casos más graves[1].

Al diagnóstico de vasoespasmo se arriba con la clínica, ECG, síntomas y la cinecoronariografía (CCG) con test provocativos, siendo este el único método de certeza[2]. En muchos pacientes con dolor precordial, supra ST y arterias coronarias normales el diagnóstico más probable es la angina vasoespástica, sin llegar a ser necesario realizar test de provocación, como son la inyección de ergonovina o acetilcolina intracoronaria[4]. A excepción de Japón, por la alta prevalencia de angina vasoespástica, no es necesario siempre realizar tests provocativos para arribar al diagnóstico[4].

En cuanto al tratamiento, varios estudios han reportado la efectividad de los agentes bloqueantes cálcicos en el alivio sintomático y son actualmente recomendados como drogas de primera línea[1]. Varios ensayos randomizados evaluaron la efectividad de nitritos de vida media y larga, solos o en combinación con bloqueantes de calcio, demostrando que son efectivos en reducir los síntomas[1]. En cuanto a otras drogas, como las estatinas, hay algunos estudios que respaldarían su uso, particularmente un ensayo randomizado con la adición de fluvastatina a bloqueantes de calcio reduciendo la angina a 6 meses provocada por acetilcolina en pacientes con arterias coronarias normales. El nicorandil se ha reservado como droga de segunda línea y en casos de angina refractaria se puede recurrir a la implantación de un *stent* [1].

CONCLUSIÓN

Hemos presentado el caso de un paciente con *shock* cardiogénico por vasoespasmo coronario, secundario al uso de inhibidores de calcineurina (tacrolimus).

Es importante destacar a raíz del mismo que el tratamiento inicial para el vasoespasmo coronario es común a todas las causas del mismo. La importancia radica, de ser posible, en discontinuar el factor precipitante y, en el caso de nuestro paciente, el abordaje multidisciplinario para el manejo de la terapia inmunosupresora.

BIBLIOGRAFÍA

1. *Picard F, Sayah N, Spagnoli V, Adjedj J, Varenne O. Vasospastic angina: A literature review of current evidence. Arch Cardiovasc Dis. 2019;112(1):44-55.*
2. *Hung MJ, Hu P, Hung MY. Coronary artery spasm: review and update. Int J Med Sci. 2014;11(11):1161-1171.*
3. *Lanza GA, Careri G, Crea F. Mechanisms of coronary artery spasm. Circulation. 2011;124(16):1774-1782.*
4. *Slavich M, Patel RS. Coronary artery spasm: Current knowledge and residual uncertainties. Int J Cardiol Heart Vasc. 2016;10:47-53.*
5. *Seino Y, Hori M, Sonoda T. Multicenter prospective investigation on cardiovascular adverse effects of tacrolimus in kidney transplantations. Cardiovasc DrugsTher. 2003;17(2):141-9.*
6. *Hošková L, Málek I, Kopkan L, Kautzner J. Pathophysiological mechanisms of calcineurin inhibitor-induced nephrotoxicity and arterial hypertension. Physiol Res. 2017;66(2):167-180*