



# Tratamiento quirúrgico de las hipertrofias mamarias. Treinta años de experiencia. Mastoplastia a pedículo superointerno, colgajo inferior y doble quilla

Dr. Enrique P. Gagliardi\*

\*Director de la Carrera de Cirugía Plástica de la Pontificia Universidad Católica Argentina "Santa María de los Buenos Aires"

## Resumen

Las hipertrofias mamarias constituyen un problema físico, psíquico y social que genera conflictos en quien las padece. La mastoplastia reductiva debe ser una técnica segura, conservando la función y dando una buena forma resultante con un mínimo de complicaciones.

Se compara la evolución de la técnica de mastoplastia reductiva luego de 30 años de experiencia. Se la divide en dos períodos: 1975-1985 y 1985-2005. En el primer período se empleó la técnica de Strombeck y en el segundo la técnica a pedículo superointerno, colgajo inferior y doble quilla.

Se estudian las características y grado de hipertrofia, la técnica empleada, y se comparan los resultados obtenidos y las complicaciones en 500 mastoplastias bilaterales (250 pacientes).

Se concluye que la técnica debe ser segura, no alterar la función y dejar buena forma buscando cicatrices cada vez más cortas. La mastoplastia a pedículo superointerno, colgajo inferior y doble quilla reúne estos requisitos.

**Palabras clave:** cirugía mamaria; hipertrofia; reducción

## Abstract

The mammary hypertrophies constitute a physical, psychic and social problem that generates conflicts in who suffers it. The breast reduction should be a sure technique, preserving the function and giving a good form resultant with a minimum of complications.

The evolution of the technique of breast reduction is compared after 30 years of experience. The experience is divided in two periods: 1975-1985 and 1985-2005. In the first period the Strombeck's technique was used and in the second period the technique used was the superointernal pedicle

technique.

It is studied the characteristics and hypertrophy degree, the technique employed, the obtained results and the complications are compared in 500 bilateral mammoplasties (250 patients).

The technique should be safe, not to alter the function and to leave good form looking for more and more short scars. The superointernal pedicle technique, inferior flap and double keel gathers these requirements.

**Keywords:** surgery breast; hypertrophy; reduction.

## Introducción

He observado durante 30 años la evolución de las técnicas de mastoplastia de reducción. En este lapso de tiempo se produjo un cambio conceptual importante y esta evolución no parece haberse detenido.

En la primera parte de este período las diversas técnicas competían por buscar el pedículo más seguro y, más recientemente, por lograr cicatrices más cortas.

En 1975 inicié mi experiencia en mastoplastia reductora en el ex Hospital "Guillermo Rawson" de la ciudad de Buenos Aires.

Si bien consolidamos nuestra formación de cirujanos con las técnicas de Strombeck (1960),(1) Pitanguy (1962)(2,3,4) y Skoog (1963),(5) éstas se caracterizaban por la dificultad de translación del complejo aréola-pezones sin poner en riesgo su vitalidad, por el sufrimiento de la piel y tejidos más profundos, en la intersección de cicatrices, que en algunos casos llegaba a necrosis importantes, y por la escasa o nula resección en la zona lateral externa de la mama con la consiguiente deformidad residual.

Es por ello que se desarrolló una técnica que, como todas ellas, toma de otros algunos aspectos, los modifica



y produce algunas innovaciones.

En toda técnica de reducción mamaria hay tres aspectos fundamentales a tener en cuenta:

La marcación que dará lugar a la cicatriz resultante, el pedículo neurovascular que dará sensibilidad y nutrición al complejo aréola-pezones y el tratamiento de los tejidos subcutáneos, tanto en la forma y cantidad de la resección como en el tratamiento de los tejidos remanentes. La técnica que se desarrolla en el siguiente trabajo se emplea tanto en las hipertrofias que necesitan mastoplastias de reducción como en las hipomastias con ptosis que sean pasibles de una mastopexia sin colocación de prótesis.

En este trabajo veremos cada uno de estos aspectos, se compararán técnicas y es intención exponer la experiencia de 30 años en relación a las mastoplastias reductivas. Nunca está demás recordar el valor indiscutible de la evaluación preoperatoria y la consideración de los factores de riesgo como las displasias severas, antecedentes familiares de afecciones neoplásicas, en particular mamas, y la contribución indiscutible de la mamografía en el diagnóstico precoz de las mismas.

Uno de los principales inconvenientes con que se tropieza al realizar tanto mastoplastias reductivas como las mastopexias, ha sido encontrar una manera técnicamente fácil, segura y adecuada de transponer el complejo aréola-pezones a su nueva posición, manteniendo su vitalidad y sensibilidad y obteniendo un resultado cosméticamente aceptable.

Los métodos usuales para la transposición de la aréola han sido:

- a) El colgajo transversal bipedunculado (Strombeck 1960)(1)
- b) El colgajo superior (Weiner 1973,(6) Arufe 1972, 1975;(7,8) Orlando 1975(9)
- c) El colgajo superoinferior (Mc Kisson 1972(10,11)
- d) El colgajo lateral externo (Skoog 1963 (5)

Hemos empleado durante muchos años el colgajo descrito por Strombeck(1) comprobando que habitualmente la tensión en el complejo aréola-pezones transpuesto es excesiva, llevando a una deformidad del mismo en el posoperatorio con retracción del pezón y de la porción inferior areolar.

En un intento por resolver este problema se utilizó el colgajo vertical bipedunculado recomendado por Mc. Kisson,(10,11) que tuvo como ventajas una buena movilización de la aréola, pero en nuestra experiencia el porcentaje de pérdida de sensibilidad en la región areolar fue alto (la mitad de los casos).

Sin embargo, esta técnica dada la presencia del sector inferior del colgajo, presenta dos grandes ventajas:

- 1) La disminución de la necrosis en la intersección infe-

rior de las suturas por el apoyo y relleno que el mismo brinda en dicho punto, lo que evita espacios muertos y colecciones.

- 2) Un buen relleno del polo inferior de la glándula, lo que produce una mayor convexidad en la misma y un perfil característico de la mama juvenil.

Tratando de combinar las ventajas de estas técnicas, en el segundo período de nuestra experiencia, comenzamos a utilizar un colgajo a pedículo superointerno que nos permitiera una buena movilización del complejo aréola-pezones y nos asegurara buena sensibilidad y vitalidad a los mismos, agregando a esto un colgajo dermograso de forma rectangular o triangular a pedículo inferior que no se utiliza como pedículo de la aréola y pezón sino como relleno, tal como se lo viéramos hacer al Dr. Francisco Arespacochaga en la Sala 7 del Hospital "Guillermo Rawson", descrito por Peixoto(12) y Ribeiro,(13,14) cuando confeccionaba el triángulo inferior en su técnica de mastopexia, pero con ciertas variantes de forma y colocación seccionándolo en su borde y fijándolo a la aponeurosis del pectoral, pudiendo además regular a voluntad el espesor del mismo, con lo que corregimos pequeñas diferencias de volumen con la posibilidad de plegar sobre sí mismo su extremo distal para obtener mayor proyección anteroposterior.

También agregamos una quilla externa, a la media descrita por Pitanguy(2,3,4) que nos permitiera una resección en la zona lateral externa de la mama evitando la deformidad residual.

## Materiales y método

### Técnica

#### Comparación entre técnicas:

Se evaluaron los siguientes parámetros generales para estudiar el total de las 250 mastoplastias bilaterales (realizadas en el primer período 1975-1985 con la técnica de Strombeck(1) y en el segundo período 1985-2005 con la técnica a pedículo superointerno, colgajo inferior y doble quilla (Gagliardi y col.).(15,16)

- Vitalidad y sensibilidad del complejo aréola-pezones (comparación de pedículos).
- Necrosis en la intersección de cicatrices (utilidad del colgajo inferior) y conformidad con la forma obtenida (doble quilla externa).

Las intervenciones se realizaron en los Servicios de Cirugía Plástica de los hospitales "Guillermo Rawson", "De Clínicas José de San Martín", "Enrique Tornú" y en sanatorios privados.

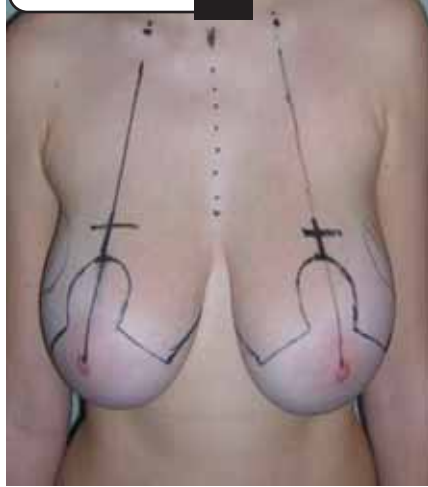
FOTO

1



FOTO

2



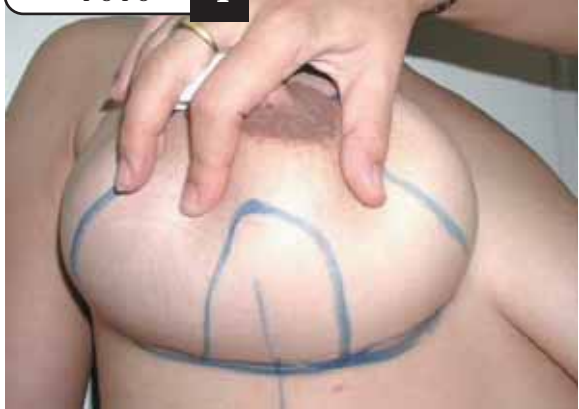FOTO

3



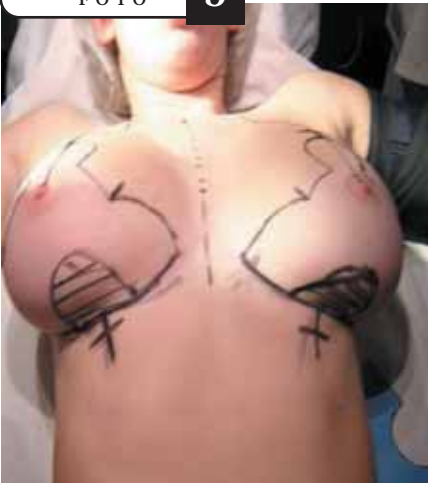FOTO

4



FOTO

5



FOTO

6

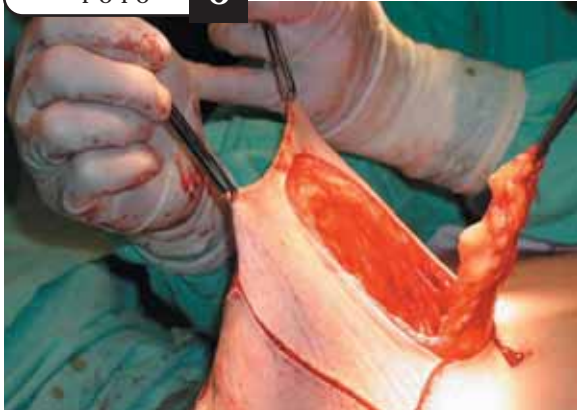

FOTO 7

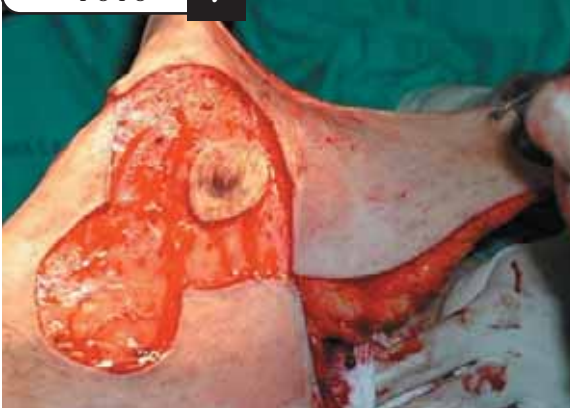

FOTO 8

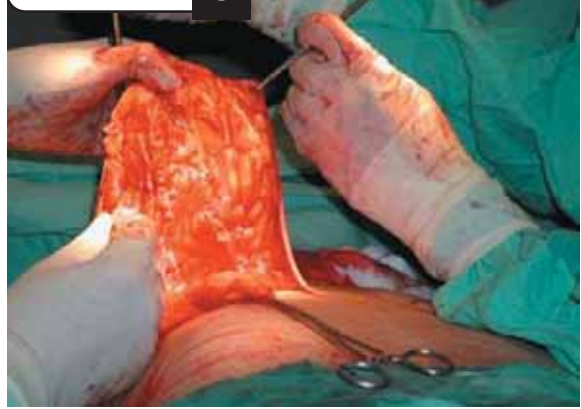
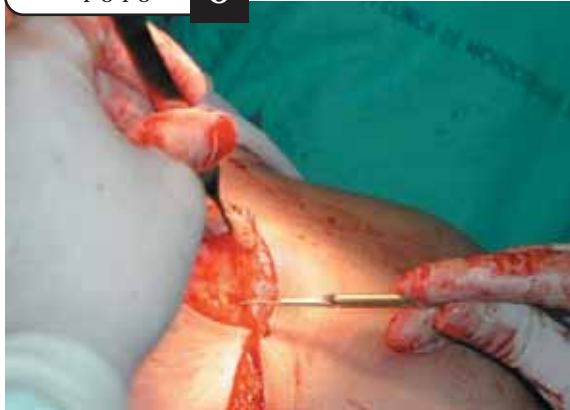
FOTO 9



Posteriormente se mostrarán los resultados de la comparación entre estas dos técnicas en los ítems que dieron lugar a este trabajo.

Cabe acotar que en este segundo período se empleó en otro grupo de pacientes mastoplastias periareoloverteales, pero solo en los casos de hipertrofias leves con poca ptosis, lo que será motivo de otra presentación.

### Mastoplastia reductiva a pedículo superointerno

Se describe la técnica motivo de este trabajo: se divide en marcación y cirugía.

#### Marcación

La marcación se realiza con un cartabón de Strombeck(1) modificado.

1) Consiste en colocar las muescas superior e inferior en la línea que viene de la clavícula y va a la areola, en una dirección que permita que se determine un pedículo interno más largo, lo que permite su rotación y ascenso.

Al mismo tiempo, ya que se va a cortar el pedículo externo, la distancia de la pata externa del cartabón a la areola es mínima (Fotos 1, 2, 3).

2) Se agrega a la marcación el colgajo inferior tomando 2 puntos a 3 cm de la línea media y un punto a 6 cm del punto medio en dirección vertical hacia arriba (Fotos 4 y 5).

#### Técnica quirúrgica

1) Se realiza el desepitelizado en la totalidad de las porciones superior y laterales de la areola siguiendo las mar-

cas. Se debe tener precaución en esta maniobra de no dejar restos epidérmicos, que luego serían subcutáneos con la posibilidad de formación de quistes epidérmicos. Se desepiteliza también el colgajo inferior.

2) Se levanta el colgajo inferior con un espesor de 3 a 4 cm y se despega totalmente hasta llegar a la aponeurosis del pectoral (Foto 6).

3) Se comienza la resección por la porción interna, luego la externa y se une en la línea media efectuando una resección en block con la precaución de no dañar la areóla en su parte posterior en esta maniobra (Foto 7).

4) Se realiza la resección glándulo adiposa de la porción central en quilla de manera similar a la descrita por Pitanguy(2) y en la región lateral externa se efectúa la resección conformando una segunda quilla, dando puntos de conificación con material reabsorbible si es necesario (Foto 8).

5) El colgajo a pedículo inferior se sutura a la aponeurosis del pectoral en el punto más alto que se alcance den-

tro del bolsillo realizado previamente. En las grandes gigantomastias se evita un despegamiento grande a nivel prepectoral para preservar el perforante del cuarto espacio intercostal.

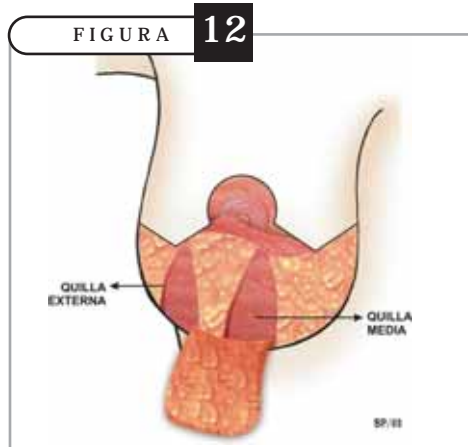
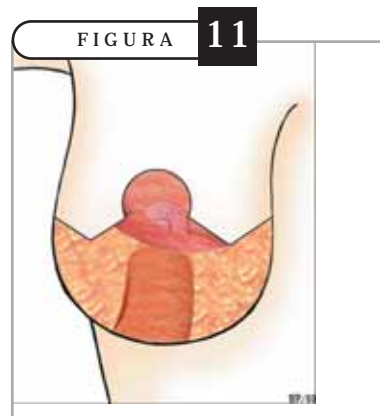
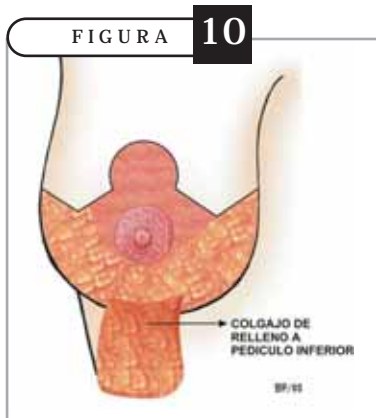6) La areóla es transpuesta en un colgajo desepitelizado superointerno; para que ello sea posible, se corta el pedículo externo y se realiza un movimiento de rotación del pedículo (Foto 9).

Se debe tener la precaución en esta maniobra de identificar al pedículo externo para realizar la hemostasia.

7) Se realiza el cierre, comenzando por un punto, que una el extremo inferior de las dos vertientes laterales con el punto medio inframamario y un punto que una el extremo superior de las citadas vertientes.

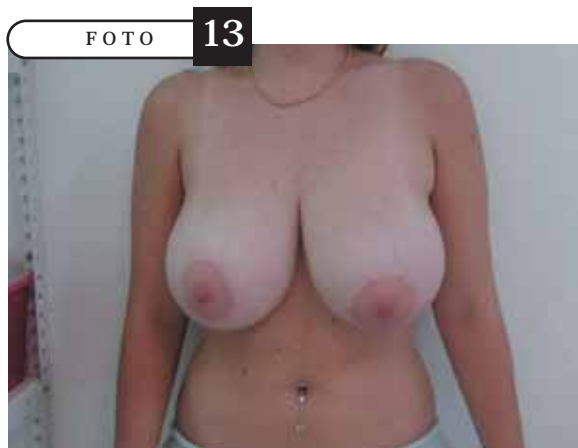El cierre se continua con puntos para cerrar la areóla que toman la dermis de la zona externa y que se anudan dentro de la areóla. El resto de las incisiones se cierran con suturas intradérmicas

## Esquema de los pasos de la técnica

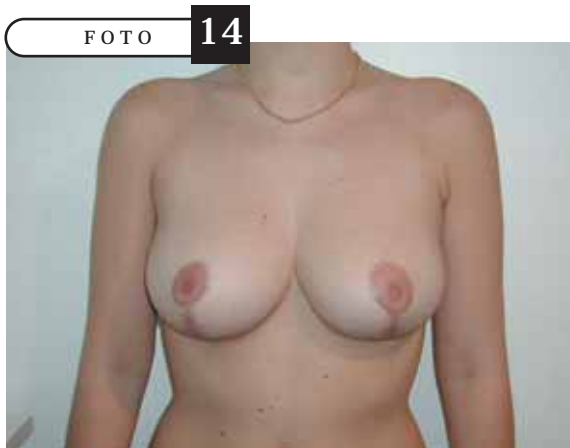


## Caso Clínico 1

Edad: 19 años



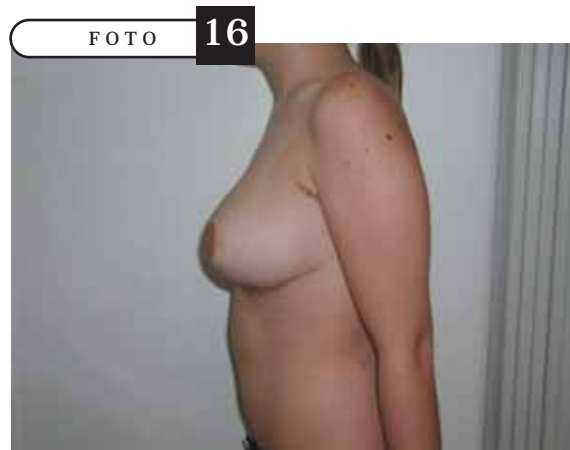FOTOS 13. PREOPERATORIO



FOTOS 14. POSOPERATORIO



FOTOS 15. PREOPERATORIO



FOTOS 16. POSOPERATORIO

## Discusión

Se ha utilizado esta técnica en los últimos veinte años en 250 mamas correspondientes a 125 pacientes. Hemos encontrado como ventajas debido a la utilización del pedículo superointerno:

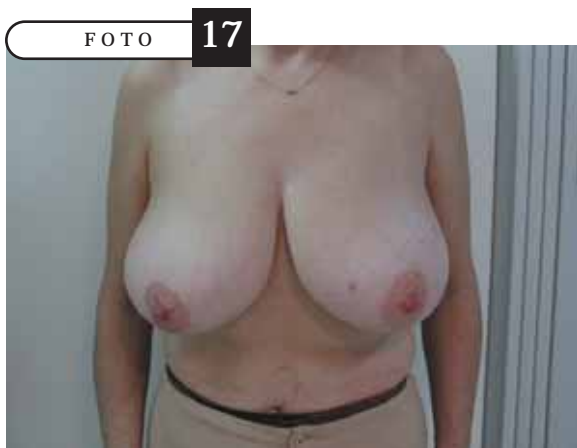- Facilidad en la movilización del complejo aréola-pezones, lo que nos permitió el ascenso del mismo en varios centímetros más que con las técnicas habituales.
- Conservación de la sensibilidad, hecho que atribuimos a la integridad de la parte interna del pedículo, que lle-

va fibras de las ramas cutáneas anteriores de los nervios intercostales 4to. y 5to. Weiner y col.(6) describen un pedículo superior dérmico para transposición con excelentes resultados en cuanto a la vitalidad, pero no menciona si existen alteraciones en la sensibilidad. En Argentina, Arufe (8) describe una experiencia similar. Nosotros creemos como otros autores,(9) que el pedículo superointerno disminuye las posibilidades de pérdida de la sensibilidad.

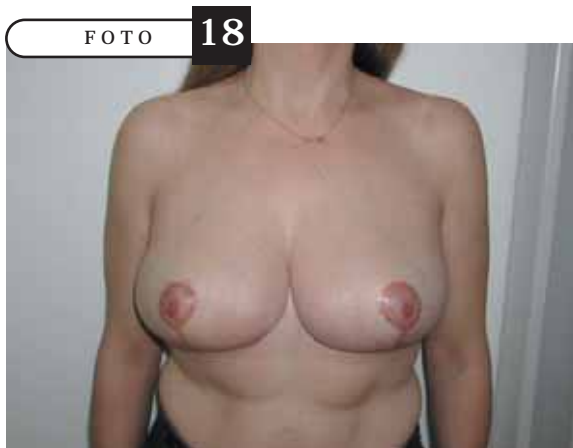Con respecto a la irrigación, este colgajo se nutre por ramas de la mamaria interna y en la parte superior por las arterias intercostales superiores, lo que asegura su viabi-

## Caso Clínico 2

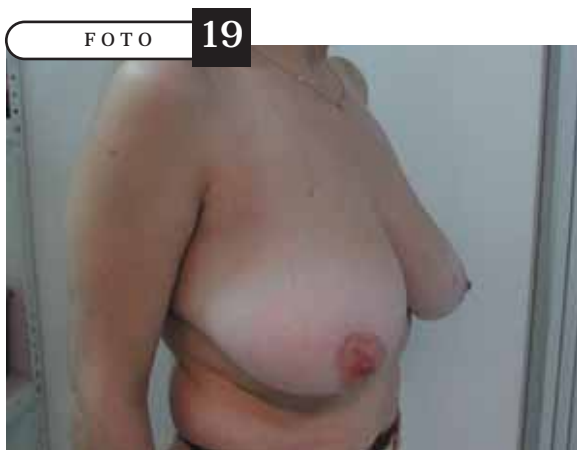Edad: 50 años



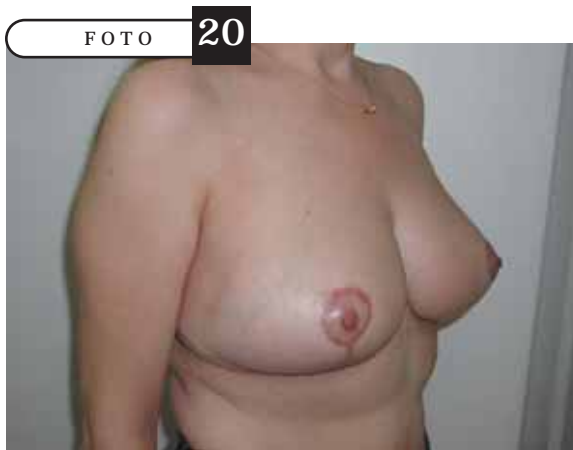FOTOS 17. PREOPERATORIO



FOTOS 18. POSOPERATORIO



FOTOS 17. PREOPERATORIO



FOTOS 18. POSOPERATORIO

lidad.

Otra ventaja encontrada fue evitar la retracción del complejo areola-pezones y en darle forma más cónica al mismo, colocando detrás de él tejido de lo que fue pedículo externo.

Con respecto a la utilización del colgajo a pedículo inferior, es evidente una disminución de las necrosis en la intersección inferior de la sutura y un buen relleno del polo inferior de la glándula, lo que da la convexidad en la región, característica de la mama juvenil. Este colgajo, además permite mediante un simple afinamiento del

mismo, corregir ligeras asimetrías que se perciben en el momento del cierre.

Al mismo tiempo la resección en quilla del polo externo de la glándula, disminuye la habitual deformidad residual a nivel superoexterno por exceso de tejido glandulo-liposo.

El estudio comparativo de las complicaciones sobre el total de 250 pacientes, nos demostró que la cicatrización deficiente dentro de la cual incluimos a las cicatrices hipertroóficas, queloides, ensanchadas o pigmentadas, se presentó en 40 casos, sin diferencias significativas con respecto a la téc-



nica empleada. El resto de las complicaciones, tales como los sufrimientos cutáneos en la intersección de las heridas, las necrosis parciales de la areola y las pérdidas parciales de la sensibilidad, se presentaron con una incidencia menor a las estadísticas realizadas con otras técnicas.(17,18,19,20,21,22)

En este trabajo se ha comparado esta técnica con la técnica de Strombeck(1) (habiéndose operado 125 pacientes con cada una de ellas en dos periodos a saber: 1975-1985 Strombeck(1) y 1985-2005 pedículo superointerno, colgajo inferior y doble quilla.

Se consideraron cuatro aspectos fundamentales en la evaluación comparativa: tres son objetivos a saber, necrosis de areola o pezón, pérdida de sensibilidad y necrosis de piel en la intersección de cicatrices, y uno subjetivo: la conformidad de la paciente con el resultado obtenido.

#### Se encontraron las siguientes diferencias:

##### Vitalidad del complejo areola-pezón

T. de Strombeck: necrosis parciales 20%

T. Ped. Sup.Int.: necrosis parciales 5%

##### Alteraciones de la sensibilidad

T. de Strombeck: 15%

T. Ped. Sup.Int.: 5%

##### Necrosis en la intersección de cicatrices

(se consideraron también las parciales)

T. de Strombeck: 30%

T. Ped. Sup.Int.: 5%

## Bibliografía

1. Strombeck, J. O. Mammoplasty: report of a new technique based on a two -pedicle producere. Br J Plast Surg, 13:79-83, 1960.
2. Pitanguy, I. Une nouvelle technique de plastie mammaire. Etude de 245 cas consécutifs et presentation d'une technique personnelle. Ann Chir Plast, 7:199-211, 1962.
3. Pitanguy, I. Aesthetic plastic surgery of head and body. New York, Spinger Verlag, 1981, p. 63-97.
4. Pitanguy, I. Breast reduction and ptosis. In Georgiade, N. G. (Ed.): Aesthetic Breast Surgery. Baltimore, Williams & Wilkins Company, 1983, p. 247-292.
5. Skoog T. A technique of breast reduction; transposition of the nipple on a cutaneous vascular pedicle. Acta Chir Scand 126:453-460, 1963
6. Weiner, D. L.; Alache A. E.; Silver, L. and Tittiranonda, T. A single dermal pedicle for nipple transposition in subcutaneous mastectomy, reduction mammoplasty or mastopexy. Plast Reconstr Surg 51:115-121 1973.
7. Arufe, H. Mastoplastias a pedículo superior. Congreso Argentino de Cirugía Plástica, Salta 1972.
8. Arufe, H.; Erenfyrd, A. y Saubidit, M. Mammoplasty with a single vertical superiorly based pedicle to support the nipple areola P R. S. 60: 221-226 1977.
9. Orlando J. C.; Guthrie, R.H. The superomedial dermal pedicle for nipple transposition. Br J Plast Surg 1975-28:42-45.
10. McKissock, P.K. Reduction mammoplasty with a vertical dermal flap. Plast Reconstr Surg 49:245-255, 1972.
11. McKissock, P.K. Reduction mammoplasty by the vertical bipedicle flap technique: rationale and results. Clin Plast Sur, 3:309-312, 1976.
12. Peixoto G. Reduction mammoplasty. Aesthetic Plastic Surgery 1984:8:31-36.
13. Ribeiro Llacyr. Mastoplastia, modificación personal de técnica. Prensa Médica Argentina 60:944-948 1973.

#### Conformidad con la forma obtenida

T. de Strombeck: muy buena 60%

T. Ped. Sup.Int.: muy buena 85%

## Conclusión

Se presenta una técnica para realizar mastoplastias de reducción y/o mastopexias, que emplea para la transposición del complejo areola-pezón un colgajo a pedículo superointerno y utiliza un colgajo dermograso a pedículo inferior como relleno de la porción inferior de la glándula. Al mismo tiempo se reseca una doble quilla agregando a la clásica quilla medial descrita por Pitanguy(2) una lateral externa que nos permita resecar el exceso de tejido glandular adiposo, habitualmente presente a ese nivel.

Del estudio comparativo entre 250 mastoplastias realizadas en los últimos 30 años, surgen como ventajas de esta técnica una fácil y buena movilización de la areola, buena vitalidad, resguardo de la sensibilidad, buena apariencia de la areola y del pezón, buena conformación del polo inferior de la glándula y disminución de las complicaciones habituales de las mastoplastias reductivas (significativa en las necrosis de la intersección).

La mastoplastia a pedículo superointerno, colgajo inferior y doble quilla es una técnica de elección en las grandes hipertrofias mamarias presentando menores complicaciones.

En las hipertrofias leves y bajo ciertas condiciones de elasticidad de los tejidos cabe utilizar las técnicas verticales.(23,24,25)

14. Ribeiro, L. and Baker, E. Inferior based pedicles in mammoplasties. In Georgiade, N. G. (Ed.): Aesthetic Breast Surgery. Baltimore, Williams & Wilkins Company, 1983, p. 260.
15. Gagliardi, E.P.; Faresi, R.; Piqué, H. y Mitelman, J. Mastoplastias Reductivas. Anuario de la Sociedad de Cirugía Plástica de Buenos Aires (AMA)1985 p.43-45.
16. Gagliardi, E. P. Tratamiento quirúrgico de las hipertrofias mamarias. Tesis de Doctorado 2002. Pontificia Universidad Católica Argentina.
17. Gupta, S. C. A critical review of contemporary procedures for mammary reduction. Br J Plast Surg 18:328-334, 1965.
18. Meyer, R. and Kesselring, U. Reduction mammoplasty (twelve years experience with the L-shaped suture line). In Georgiade, N.G. (Ed.): Aesthetic Breast Surgery Baltimore, Williams & Wilkins Company, 1983, p. 219-245.
19. Lewis, J. Mammary ptosis. In Geordiade N. G. (Ed) : Aesthetic Breast Surg Baltimore Williams & Wilkins company 1983, p. 130-154.
20. Georgiade, N. G. (Ed). Aesthetic Breast Surgery. Baltimore, Williams & Wilkins Company, 1996.
21. Bostwick, J. Aesthetic and reconstructive breast surgery, St. Louis, C. V Mosby Company, 1983.
22. Georgiade, N. G.; Serafin, D.; Riefkohl, R and Georgiade, G. S. Is there a reduction mammoplasty for "all seasons"? Plast Reconstr Surg 63:765-778, 1979.
23. Lejour, M. Vertical mammoplasty: update and appraisal late. Plast Reconstruct Surg 1999; 104 (3):771.
24. Lassus C. A 30 years experience with vertical mammoplasty. Plast Reconstruct Surg 1996:97 (2) :373.
25. Hall-Findlay, E.J. A simplified reduction mammoplasty: shortening the learning curve. Plast Reconstruct Surg 1999:104 (3):748.