Acceso venoso transhepático: una alternativa para el cierre percutáneo de una comunicación interauricular

Transhepatic venous access: an alternative for percutaneous closure of atrial septal defect

Adolfo Ferrero Guadagnoli[1], Alejandro E. Contreras[2], Alejandro R. Peirone[1,2]

Resumen

La comunicación interauricular es una de las cardiopatías congénitas más frecuentes. El cierre percutáneo por vía venosa femoral es de elección en la mayoría de los casos. En algunas circunstancias, por oclusión o anomalía anatómica de este sistema, se deben utilizar accesos alternativos. La obtención de una vía mediante punción transhepática es una opción segura y eficaz.

Palabras clave: *comunicación interauricular, cierre percutáneo, vía transhepática.*

Revista Argentina de Cardioangiología Intervencionista 2013;4(2):113-115

INTRODUCCIÓN

La comunicación interauricular (CIA) representa el 7-10% de todas las cardiopatías congénitas y el tipo *ostium secundum* (OS) es la forma más frecuente (75% de los casos). Este defecto, sin tratamiento, puede ocasionar insuficiencia cardíaca derecha, arritmias e hipertensión arterial pulmonar.[1] En la década del ´50 comenzó a tratarse mediante abordaje quirúrgico. En 1976, King y Mills[2] describen por primera vez el cierre percutáneo de una CIA, que constituye en la actualidad el tratamiento de elección.[3]

Para llevar a cabo el procedimiento percutáneo, el acceso vascular utilizado con mayor frecuencia es la vena femoral. A veces esta vía no puede ser utilizada, debido a oclusiones o alteraciones y/o variantes anatómicas congénitas, por lo que deben usarse vías alternativas. La vía venosa transhepática (TH) ha sido descripta en pacientes pediátricos para la realización de cateterismos cardíacos diagnósticos o intervencionistas con resultados satisfactorios.[4] Presentamos un caso de cierre percutáneo de CIA en el que se utilizó el acceso venoso TH, debido a la interrupción congénita de la vena cava inferior (VCI).

CASO CLÍNICO Y TÉCNICA

Paciente varón de 6 años de edad y 21 kg de peso, derivado a nuestro servicio para cierre percutáneo de CIA tipo OS. Presentaba historia de infecciones respiratorias altas frecuentes y leve intolerancia al ejercicio. Su electrocardiograma (ECG) evidenció ritmo sinusal, agrandamiento auricular derecho y trastorno de conducción de rama derecha. La telerradiografía de tórax mostró signos compatibles con cardiomegalia y flujo vascular pulmonar aumentado. El ecocardiograma Doppler color reveló una CIA tipo OS de 13×12,6

1. Servicio de Hemodinamia y Cardiología Intervencionista.
2. Servicio de Cardiología.
Hospital Privado Centro Médico de Córdoba. Argentina.

✉ Correspondencia: *Alejandro R. Peirone. Hospital Privado Centro Médico de Córdoba. Naciones Unidas 346. Barrio Parque Vélez Sarsfield. CP 5016. Córdoba. Argentina | Tel: 543514688869 | Fax: 543514688818 | email: alepeirone@yahoo.com*

Conflicto de intereses: no se consignan.

Recibido: 2-5-2013 | Aceptado: 16-5-2013

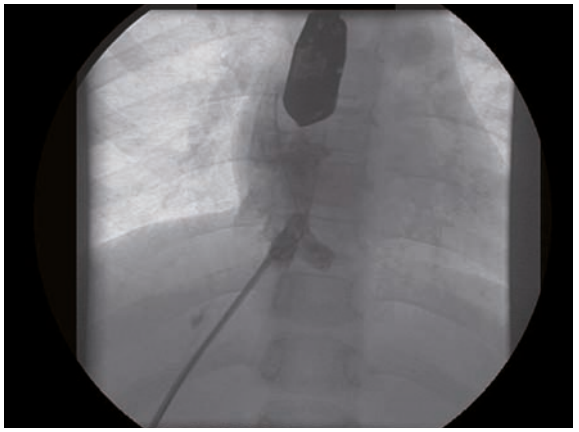

Figura 1. *Angiografía de control con la aguja de Chiba posicionada en la vena hepática media (VHM). Se observa la tinción de la VHM, vena hepática común, vena cava inferior y aurícula izquierda.*

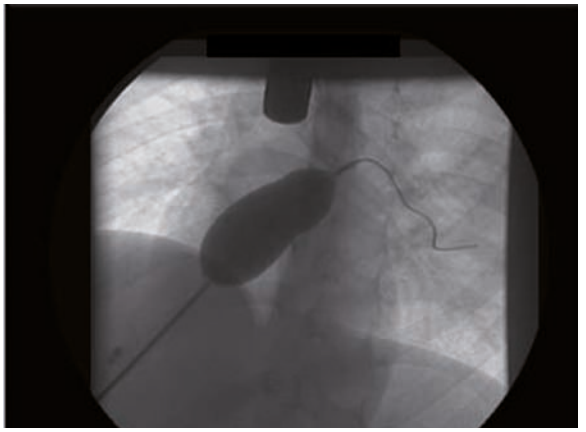

Figura 2. *Guía rígida alojada en la vena pulmonar superior izquierda con balón insuflado a través de la comunicación interauricular, donde se observa la indentación en él.*

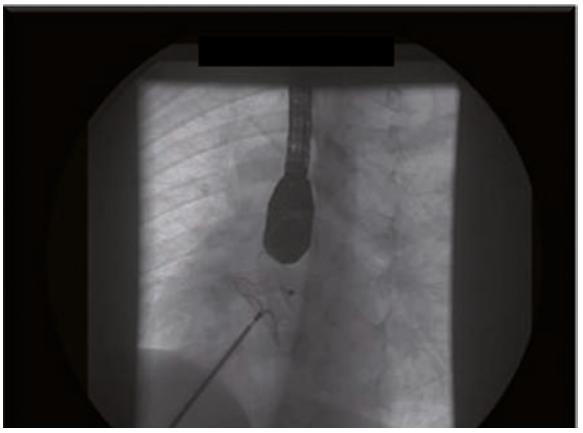

Figura 3. *Dispositivo configurado en el septum interauricular con sus discos desplegados a ambos lados del septum interauricular ocluyendo el defecto.*

mm de diámetro, dilatación de cavidades derechas y presiones pulmonares normales.

Se planeó el procedimiento bajo anestesia general, con guía flouroscópica y mediante ecocardiografía transesofágica (ETE) simultáneas para guiar el procedimiento. El ETE evidenció una CIA tipo OS de 15×13 mm con bordes adecuados para cierre percutáneo. Al intentar avanzar una guía por VCI, se evidenció la interrupción de esta en su porción intrahepática con continuación mediante la vena ácigos a vena cava superior. Al no poder progresar, se decidió cambiar el abordaje; se realizó punción en vena yugular interna derecha y se intentó ocluir el defecto mediante esta vía, aunque el intento no fue exitoso debido a la angulación desfavorable para el posicionamiento adecuado de la vaina de liberación en el *septum* interauricular. En un segundo tiempo, se realizó punción hepática directa en la porción superior del tercio inferior, a la altura de la línea axilar anterior (guiada por ecografía y fluoroscopía) con aguja de Chiba 0.018 y se la dirigió hacia la vena hepática media (VHM). Al observar flujo sanguíneo, se instiló medio de contraste para teñir la VHM, la vena hepática común (VHC), la VCI y la aurícula derecha (AD) **(Figura 1),** se retiró la jeringa y bajo guía fluoroscópica se avanzó a través de la aguja una guía 0.035" la cual se posicionó, a través de la VHC, en la AD. Seguidamente, se colocó sobre esta guía un introductor con válvula hemostática 8 Fr; se administró heparina sódica 2,100 U/I EV, se avanzó un catéter coronario Judkins derecho 5 F, con el cual se atravesó el defecto hacia la aurícula izquierda (AI) para posicionarlo en la vena pulmonar superior izquierda donde se alojó una guía rígida tipo Amplatz. Sobre esta guía, se avanzó un balón elastomérico de 24 mm de diámetro, el cual se insufló a baja presión (2-3 ATM) hasta lograr una indentación en el mismo con técnica de *stop-flow* a nivel del defecto **(Figura 2).** Por este método el defecto midió 17,7 mm. Luego, a través de la guía, se avanzó una vaina larga tipo Mullins 9 F hasta posicionarla en la AI. Sobre esta, se avanzó un dispositivo oclusor de CIA Amplatzer (St. Jude - AGA Medical®) de 20 mm de cintura el cual se desplegó según la técnica habitual. Se comprobó su posición mediante ETE y su estabilidad en el *septum*, realizando la maniobra de "sacudida de Minnesota". Luego de su liberación, adoptó una reconfiguración satisfactoria **(Figuras 3 y 4)** y se revirtió anticoagulación. Finalmente, se retiró la vaina hasta el parénquima hepático y se avanzó por ella una torunda de gelatina en esponja (Spongostan®) para sellar el parénquima hepático. Se realizó también compresión manual del hipocondrio derecho, se dejó vendaje compresivo e indicó decúbito lateral izquierdo por 4 horas posteriores a retirado el vendaje. El paciente fue dado de alta a las 24 hs con indicación de aspirina 100 mg/día por 6 meses. Se realizó control clínico, ECG y ecocardiograma Doppler color, además de evaluación de la punción mediante ecografía hepática, a las 24 hs (prealta), [7] días y 30 días posintervención, los cuales fueron normales. Luego de 4 años de seguimiento, el paciente permanece asintomático, con cierre completo de su defecto.

DISCUSIÓN

El sistema venoso femoral es el acceso venoso de elección en procedimientos intervencionistas para cierre

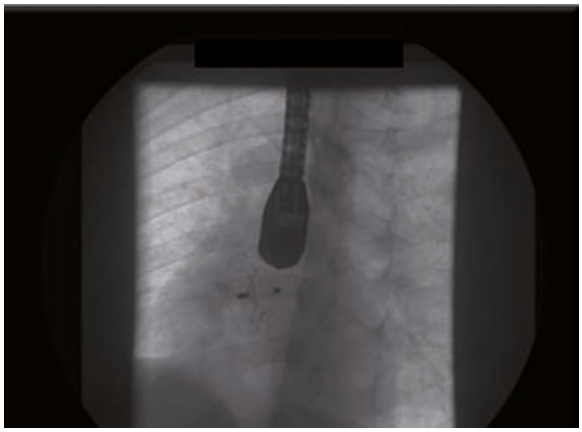

Figura 4. *Reconfiguración del dispositivo una vez liberado sobre el septum interauricular, en vista oblicua anterior izquierda (30°) con angulación craneal (30°).*

percutáneo de CIA. En ocasiones, este acceso no puede obtenerse, ya sea por su oclusión debido a cateterizaciones o cirugías previas, a su pequeño calibre (prematuros y recién nacidos con bajo peso) o por alteraciones/ variables anatómicas intrínsecas como la interrupción de la VCI en su porción intrahepática, como en nuestro paciente. Esta anomalía puede ser encontrada en 0,1-0,6% de la población general y hasta en 1-3% de los pacientes con defectos cardíacos congénitos.[5] En estos casos debe obtenerse un acceso alternativo.

El acceso a la AD a través de la vena hepática mediante punción del hígado es seguro y eficaz.[4,6,7] Se han descripto distintas intervenciones cardíacas mediante esta ruta, como biopsias endomiocárdicas, colocación de cables de marcapasos, realización de valvuloplastia mitral, cierres de defectos interauriculares y colocación de *stent* en CIA y en ramas pulmonares.[8,9] Se utiliza esta vía también para colocación de catéteres centrales permanentes (antibioticoterapia, quimioterapia y nutrición parenteral).

En la planificación del procedimiento, se sugiere realizar una ecografía hepática previa, confirmar la permeabilidad de la vena hepática y delinear la anatomía vascular venosa. Las complicaciones derivadas del acceso ocurren en el 4,6% de los casos[8] e incluyen hemobilia, perforación de la vesícula biliar, sangrado retroperitoneal, absceso hepático, colangitis, neumotórax, derrame pleural, trombosis venosa y embolia pulmonar hepática.[4,6,10] Una vez concluido el cierre del defecto interauricular, se puede sellar el sitio de punción con *coils*, dispositivos autoexpandibles del tipo tapones vasculares u otros materiales para evitar el sangrado.[7,10] Los cuestionamientos a la colocación de *coils* y/o dispositivos se deben fundamentalmente a la posibilidad que en el futuro el paciente requiera reintervenciones por la misma vía. La compresión y decúbito lateral por 2-4 horas puede ser suficiente para lograr hemostasia.[6].

CONCLUSIÓN

La utilización de la vía TH para acceder a la VCI y cavidades cardíacas derechas es segura y eficaz. El cierre percutáneo de una comunicación interauricular a través de este acceso puede realizarse satisfactoriamente cuando otras vías venosas más comúnmente utilizadas no están disponibles.

AGRADECIMIENTO

Agradecemos a la Señora Mirta Inés Guadagnoli de Ferrero por las correcciones de escritura realizadas, muy amablemente, en este trabajo.

ABSTRACT

The ostium secundum type atrial septal defect is one of the most common congenital heart diseases. Percutaneous closure through a femoral access is selected in the majority of cases. Occasionally, due to either occlusion or anatomical variants of femoral veins, a different access needs to be obtained. The transhepatic route is a safe and effective alternative.

Key words: *atrial septal defect, percutaneous closure, transhepatic access.*

BIBLIOGRAFÍA

1. *Feltes TE, Bacha E, Beekman RH III, et al. Indications for cardiac catheterization and intervention in pediatric cardiac disease: a scientific statement from the American Heart Association. Circulation published online May 2, 2011.*
2. *Mills NL, King TD. Nonoperative closure of left-to-right shunts. J Thorac Cardiovasc Surg 1976;72:371-378.*
3. *Butera G, Biondi-Zoccai G, Sangiorgi G, et al. Percutaneous versus surgical closure of secundum atrial septal defects: a systematic review and metaanalysis of currently available clinical evidence. Euro-Intervention 2011;7:377-385.*
4. *Sommer R, Golinko R, Mitty H. Initial experience with percutaneous transhepatic cardiac catheterization in infants and children. Am J Cardiol 1995;75:1289-1291.*
5. *Trigaux JP, Vandroogenbroek S, De Wispelaere JF, Lacrosse M, Jamart J. Congenital anomalies of the inferior vena cava and left renal vein: Evaluation with spiral CT. J Vasc Interv Radiol 1998;9:339-345.*
6. *Johnson J, Fellows K, Murphy J. Transhepatic central venous access for cardiac catheterization and radiologic intervention. Cathet Cardiovasc Diagn 1995;35:168-171.*
7. *Shim D, Lloyd TR, Cho KJ, Moorehead CP, Beekman RH III. Transhepatic cardiac catheterization in children: Evaluation of efficacy and safety. Circulation 1995;92:1526-1530.*
8. *Erenberg FG, Shim D, Beekman RH III. Intraperitoneal hemorrhage associated with transhepatic cardiac catheterization: a report of two cases. Cathet Cardiovasc Intervent 1998;43:177-178.*
9. *Tzifa A, Ahmed I, Rosenthal E. Transhepatic portal vein access for balloon dilation of right upper pulmonary vein stenosis following infradiaphragmatic total anomalous pulmonary venous drainage repair. Catheter Cardiovas Interv 2011;78:698-701.*
10. *Perry SB. Manual techniques of cardiac catheterization. In: Lock JE, Keane JF, Perry SB. Diagnostic and Interventional Catheterization in Congenital Heart Disease. 2nd ed. Boston: Kluwer Academic Publishers; 2000:21.*